Aus der Neurochirurgischen Klinik mit Poliklinik
der Universität Erlangen-Nürnberg
Direktor: Professor Dr. med. W. Schiefer

Fehldiagnose „Multiple Sklerose“ bei raumfordernden intrakraniellen Prozessen

Inaugural-Dissertation
zur Erlangung der Doktorwürde
dem Fachbereich Medizin
der Friedrich-Alexander-Universität
Erlangen-Nürnberg

vorgelegt von
Günther Strobl
aus München

1976 № 159

UNIV.
LEIDEN
BIBL.

Aus der Neurochirurgischen Klinik mit Poliklinik
der Universität Erlangen-Nürnberg

Direktor: Professor Dr. med. W. Schiefer

FEHLDIAGNOSE "MULTIPLE SKLEROSE" BEI RAUMFORDERNDEN INTRAKRANIELLEN PROZESSEN

Inaugural-Dissertation
zur Erlangung der Doktorwürde

dem Fachbereich Medizin
der Friedrich-Alexander-Universität
Erlangen-Nürnberg

vorgelegt von
Günther Strobl
aus München

Digitized by the Internet Archive
in 2026

https://archive.org/details/IA41546228_0093

Gedruckt mit Erlaubnis des Fachbereichs Medizin der
Universität Erlangen-Nürnberg

Dekan: Professor Dr. med. E. Ruegheimer
Referent: Professor Dr. med. W. Schiefer
Tag der mündlichen Prüfung: 02. Februar 1976

MEINEN ELTERN

Mein besonderer Dank gilt
Herrn Professor Dr. W. Schiefer für die freundliche Überlassung des Themas und die Arbeitsmöglichkeit in seiner Klinik. Herrn OA Dr. H. Waldbaur danke ich für den wertvollen Rat und für die unermüdliche Unterstützung bei der Ausführung der Arbeit.

INHALTSVERZEICHNIS

		Seite
I	Einleitung	1
II	Encephalomyelitis disseminata	
	A. Vorkommen	1
	B. Klinisches Erscheinungsbild	2
	1) Frühsymptome	3
	2) Hirnnervenausfälle	4
	3) Paresen	4
	4) Cerebellare Erscheinungen	5
	5) Blasen-Darm-Störungen	5
	6) Schmerzen	5
	7) Augensymptome	5
	8) Psychische Störungen	6
	C. Liquorbefunde	6
	D. Bewertung der Befunde bei MS	6
	E. Differentialdiagnose	7
III	Raumfordernde intrakranielle Prozesse	
	A. Pathophysiologie und allgemeine Symptomatologie	8
	B. Symptomatologie der in unserer Kasuistik erscheinenden Tumorarten	9
	1) Meningeom frontal	9
	2) Glioblastom des Stirnlappens	9
	3) Glioblastom des Scheitellappens	10
	4) Tumoren des Hirnstammes	10
	5) Tumoren im Kleinhirnbrückenwinkel	11
	C. Diagnostik	12
	1) Anamnese und klinischer Befund	12
	2) Röntgennativaufnahmen	14
	3) Elektroencephalogramm	14
	4) Echoencephalogramm	14
	5) Hirnszintigramm	15
	6) Computer-Tomographie	15
	7) Angiographie	16
	8) Pneumencephalographie und Ventriculographie	17

		Seite
	9) Liquorbefunde	17
	D. Zusammenfassung zur Diagnostik	17
IV	Kasuistik	18
	Casus I	18
	Casus II	20
	Casus III	21
	Casus IV	22
	Casus V	24
	Zusammenfassung	26
V	Diskussion	29
VI	Schlußfolgerungen	39
VII	Zusammenfassung	48
VIII	Literaturverzeichnis	49

I. Einleitung:

Die Encephalomyelitis disseminata stellt kein klar abgrenzbares Krankheitsbild dar, weder nach dem Verlauf, noch nach dem Erscheinungsbild. Ein schubförmiger Verlauf mit Remissionen und ein Komplex multilokulärer Symptome wird als typisch angesehen. Da diese Symptomatik auch bei bestimmten raumfordernden intrakraniellen und spinalen Prozessen zu beobachten ist, kann es zu Fehldiagnosen kommen, zumal es bei der Encephalomyelitis disseminata auch oligosymptomatische Formen und chronisch-progrediente Verläufe gibt. Die vorliegende Arbeit soll sich auf die Abgrenzung der intrakraniellen Raumforderungen gegenüber der Encephalomyelitis disseminata beschränken.

II. Encephalomyelitis disseminata

A) Vorkommen:

Die Encephalomyelitis disseminata ist heute die häufigste organische Nervenkrankheit. Man schätzt die Krankenzahl in den USA auf etwa 300 000 - 400 000. Die durchschnittliche Morbidität in der Bundesrepublik Deutschland wird mit 1 - 2 Kranken auf je 1 000 Einwohner angegeben. Die Gesamtzahl der Erkrankten liegt bei 100 000. Die Morbidität in weiteren nord- und mitteleuropäischen Ländern wie England, Schweiz und Österreich (HARRER) ist etwa gleich hoch. Damit ist sie doppelt so hoch wie zur Zeit O. Marburgs um die Jahrhundertwende.

Die Multiple-Sklerose-Forschung blickt auf eine mehr als 100jährige Geschichte zurück. Etwa zur gleichen Zeit beschrieben CARSWELL (1838) und J. CRUVEILHIER (1835 - 1842) die typischen Veränderungen. Verschiedene Autoren berichten, daß die Multiple Sklerose (MS) in früheren Zeiten möglicherweise seltener vorkam und daher auch weniger auffiel. Vermutlich bezeichnete man sie als "Rückenmarksschwindsucht", "Auszehrung" oder als "venerische Erkrankung". Es fällt schwer, anzunehmen, daß ein so auffälliges Krankheitsbild von den großen Ärzten der Antike und des arabischen Kulturkreises ständig verkannt worden sein soll. Die erste Möglichkeit, eine MS zu diagnostizieren, stellt eine Autobiographie des August D'Este dar, eines illegalen Enkels Georg III. von England, der 1820 in seinem Lebensbericht über rezidivierende Sehstörungen, Zittern und fortschreitende Lähmungen klagt.

Das allgemeine Interesse für diese Krankheit wird jedoch erst geweckt, als F. Th. FRERICHS (1849) und sein Schüler W. Valentiner (1856) ihre klinischen

Beobachtungen mitteilen. Es folgen weitere Berichte von E. v. Leyden (1863), E. Rindfleisch (1863) und L. Leo (1868). Die wichtigsten Arbeiten dieser Zeit stammen jedoch aus der Schule J. M. Charcots. Von seiner Trias (Intentionstremor, Nystagmus, skandierende Sprache) rückt man bald wieder ab. E. Müller berichtet 1904: "Die fortschreitende Verfeinerung der klinischen Diagnostik hat jedoch im Verein mit einem ungemein reichhaltigen kasuistischen Material eine zunehmende und auffällige Verschiebung und Erweiterung der von Charcot gezogenen Grenzen des klinischen Bildes bedingt. Es hat sich mehr und mehr die Überzeugung Bahn gebrochen, daß sich das "klassische" Bild Charcots nur in der Minderzahl der Fälle findet und seine wesentlichen Kriterien (Intentionstremor, Nystagmus, Skandieren, Zwangsaffekte) namentlich beim Versuch einer Frühdiagnose häufig versagen und Gefahr laufen, in ihrer allgemeinen Bedeutung durch andere ebenfalls typische Symptome und Einzelerscheinungen, insbesondere gewisse Augenerscheinungen entthront zu werden."

In unserer Zeit ist der Symptomenkomplex "Charcotsche Trias" in seiner Häufigkeit bei MS-Patienten auf 14 % zurückgegangen. A. SCHRADER et al. (1969) fanden in einer Untersuchung über die Häufigkeit der geläufigsten cerebrospinalen Symptome bei MS-Patienten bei 97 % fehlende Buchdeckenreflexe, bei 93 % Reflexstörungen der unteren Extremitäten, bei 88 % pyramidalmotorische Störungen. Die Symptomentrias nach Marburg-Pette fand er bei 79 %. Die Häufigkeit pathologischer Liquorbefunde lag bei 84 % (Tab. I).

B) Klinisches Erscheinungsbild:

Die Encephalomyelitis disseminata befällt vornehmlich Erwachsene im Alter zwischen dem 20. und 50. Lebensjahr. Nur selten zeigt sie sich außerhalb dieses Lebensabschnittes. Beide Geschlechter sind etwa gleich stark betroffen. Die Symptomatologie ist vor allem durch spastische Paresen, durch eine Ataxie von cerebellarem Charakter und durch Augensymptome gekennzeichnet. Ebenfalls charakteristisch ist der bekannte Verlauf mit Schüben und Remissionen. In etwa 20 % der Fälle Schraders - vorwiegend bei Frauen im mittleren Lebensalter - wurde eine chronisch progrediente Verlaufsform ohne faßbare Remissionen beobachtet, die sich ausschließlich auf eine spinale Symptomatik mit zunehmender Paraspastik, distal betonten Sensibilitätsausfällen, Blasenstörungen und schmerzhaften Muskelkrämpfen beschränkte.

Solche Fälle geben gehäuft Anlaß zu diagnostischen Irrtümern. Jedoch lassen der schubweise remittierende Krankheitsverlauf und die multiplen und wechselnden

Ausfallserscheinungen die weiteren differentialdiagnostischen Untersuchungen in eine bestimmte Richtung lenken.

Der durchschnittliche Krankheitsverlauf liegt bei 15 bis 25 Jahren. Relativ selten ist das Grundleiden die direkte Todesursache. Meist unterliegen diese Kranken intercurrenten Infekten, die besonders bei bulbopontinen Defekten die Atemwege, bei Blasenstörungen das Urogenitalsystem gefährden.

Solchen Verläufen steht das Bild einer gutartigen Verlaufsform gegenüber. Entmarkungsprozesse können sogar zeitlebens latent bleiben, wie Sektionsbefunde zeigen. Was die Schübe auslöst, wissen wir nicht. Schon STRÜMPELL (1879) hat hervorgehoben, daß eine schubförmige Verschlechterung

a) ohne jeden äußeren Anlaß und
b) nach banalen Infekten, körperlichen Belastungen oder anderen unspezifischen Faktoren

eintreten kann. SCHRADER (1969) berichtet, daß ein- und derselbe Patient, bei dem es im Zuge eines banalen Infektes zu tiefgreifenden Schüben gekommen war, zu einem anderen Zeitpunkt schwerere Cystopyelitiden, Bronchopneumonien, Hepatitiden, operative Eingriffe und selbst erhebliche Traumen durchmachen kann, ohne daß die MS aktiviert wird. Ebenso können von MS-kranken Frauen Schwangerschaft, Geburt und längere Stillperioden ohne neurologische Komplikationen durchgestanden werden, während frühere oder spätere Schwangerschaften bedrohliche Folgen zeigen.

1. Frühsymptome

Die Frühsymptome sind so verschieden in Charakter, Intensität und Dauer, daß jede klassifizierende Deskription von vornherein scheitern muß.
SCHALTENBRANDT (1956) beschrieb 2 Typen der Prodromalsymptome:

a) pseudorheumatisch: charakterisiert durch Muskel- oder Gelenkschmerzen oder durch Neuralgien ohne Fieber.
b) pseudoneurasthenisch: hier stehen Müdigkeit, Nachlassen von Konzentration und Gedächtnis, sowie Gewichtsverlust im Vordergrund.

Doch meist sind diese Frühsymptome monosymptomatisch und flüchtig. Sie werden auch gerne von den Patienten vergessen und erst auf Befragen erinnert. Da sich jedoch für die Entwicklung der Symptome keine festen Regeln aufstellen lassen, werden hier die wichtigsten Symptome im einzelnen besprochen:

2. Hirnnervenausfälle

G. MEYER (1973) berichtet, charakteristisch seien flüchtige Augenmuskellähmungen mit Doppelbildern, die ohne Kopfschmerzen aufträten. Besonders häufig sei der N. abducens betroffen, was jedoch differentialdiagnostisch im weiteren noch zu untersuchen ist. Etwas seltener sei der N. oculomotorius betroffen. Die inneren Augenmuskeln bleiben frei. Die Lähmungen sind meist einseitig.

Die Retrobulbärneuritis, häufiger Anlaß zu verfrühter Diagnose, tritt nur bei ca. 30 % der Fälle als Initialsymptom auf. Sie ist häufig eines der frühesten Symptome und durch einen meist einseitig, innerhalb von Tagen auftretenden sehr starken Visusverfall gekennzeichnet. Ophthalmoskopisch findet man eine temporale Abblassung der Sehnervenpapille. Die Lokalisation beruht darauf, daß die makulopapillären Fasern im temporalen Bereich liegen. Blicklähmungen gehören zu den Seltenheiten.

Symptome von seiten des N. trigeminus werden häufig gefunden. Manchmal klagen die Kranken lediglich über Parästhesien im Gesicht. Selten entwickelt sich eine Trigeminusneuralgie. Auch ein- oder beidseitige periphere Fazialislähmungen werden gesehen. Meist ist aber die Schwäche der mimischen Muskulatur Ausdruck einer zentralen Fazialisparese, also einer supranukleären Schädigung (SCHEID 1970).

Wenn das Kerngebiet des N. acusticus betroffen ist, kann sich im allgemeinen nur eine geringgradige Hörstörung entwickeln. Eindrucksvoll sind dagegen vestibuläre Symptome - Drehschwindel mit manchmal vertikalem bzw. horizontalem Nystagmus. Bulbäre Symptome mit ein- oder beidseitigen Ausfällen mehrerer Hirnnerven gehören zu den häufigeren Folgen der MS. Geschmacks- und Geruchsstörungen sind seltene Symptome.

3. Paresen

Zentrale Paresen sind sehr häufig. Die Störungen sind asymmetrisch und betreffen meist nur eines der beiden Beine. Man beobachtet eine mannigfaltige Symptomatologie: Von der Beeinträchtigung der Feinmotorik und Steifigkeit des Ganges bis zur kompletten Para-, Tetra oder Hemiplegie. Die pathologischen Reflexe sind häufige Frühsymptome. Oft besteht außer den Reflexanomalien eine spastische Tonuserhöhung. Sollten ist der Tonus der paralytischen Gliedmaßen herabgesetzt; dann fehlen die Eigenreflexe, selbst wenn sich Pyramidenbahnzeichen auslösen lassen.

4. Cerebellare Erscheinungen

Den Ausfallserscheinungen des pyramidal-motorischen Systems sind fast immer Störungen des Kleinhirns mit seinen afferenten und efferenten Bahnen zugeordnet. Dabei überwiegen spastisch-ataktische Phänomene, von denen bald die einen, bald die anderen stärker hervortreten. Die cerebellare Ataxie führt zu einer Dysdiadochokinese. Die Schrift wird unleserlich. Bei gezielten Bewegungen der Extremitäten kommt es zu einer groben Unsicherheit. Oft wird zugleich ein rhythmisches Wackeln beobachtet, das als Intentionstremor bezeichnet wird. Zuweilen kommt es bis zum Ruhezittern. Während die cerebellar ataktischen Phänomene den oberen Körperbereich bevorzugen, überwiegen an den unteren Extremitäten zuerst seitendifferente, anfangs teils schlaffe, teils spastische Paresen. Dem ein- oder doppelseitigen Nystagmus, der skandierenden Sprache, dem Intentionstremor mit zunehmender Apraxie entspricht eine zunehmende Paraspastik der Beine, welche die Koordinationsstörungen mehr und mehr überlagert, zu massiven Beuge- oder Streckkontrakturen führt und bisweilen auf die Bauchmuskulatur übergreift (SCHRADER 1972).

5. Blasen-Darmstörungen

Großes Gewicht haben auch Blasen- und Darmstörungen. Sie zählen zu den häufigsten vegetativen Symptomen. Eine komplette Inkontinenz, ein imperativer Harndrang oder Austreibungsstörungen stellen in der Therapie wichtige Probleme dar. Wie bereits oben dargelegt, sind daraus resultierende Infektionen ernsthafte Komplikationen im weiteren Krankheitsverlauf.

6. Schmerzen

Bereits Oppenheim, Marburg, Stransky u. a. berichten von einer hyperalgetischen Form. Sie wird als Sclerosis multiplex dolorosa bezeichnet und geht mit starken Kopfschmerzen, mit neuralgischen oder radikulären Schmerzphänomenen einher. Selten läßt sich das Lhermitte-sche Zeichen nachweisen. Man beobachtet sensible Mißempfindungen, die beim Beugen des Nackens auftreten und vom Nacken in den Rücken, besonders aber in die unteren Extremitäten ausstrahlen.

7. Augensymptome

Wie eingangs erwähnt, gehören die Augensymptome zu den Leitsymptomen, be-

sonders bei der Frühdiagnostik. Fünf der zwölf Hirnnerven versorgen das Auge, und so ist es leicht verständlich, daß die fein abgestimmte Funktion des binokularen Sehens so häufig gestört wird. Hier sind die Vorpostensymptome - wie sie OPPENHEIM(1905) genannt hat - als flüchtige Störungen zu erkennen, die der Erkrankung oft Jahre und Jahrzehnte vorausgehen, und die dann vom Patienten nur nach längerem Erfragen erinnert werden.

In 20 % der Fälle sieht man die isolierte retrobulbäre Neuritis (SCHRADER et al. 1969) als Frühsymptom. Sie ergibt große differentialdiagnostische Schwierigkeiten. Durch entsprechende Untersuchungen müssen Stoffwechselkrankheiten, Intoxikationen, orbitale und rhinogene Störungen, Gefäßprozesse und Allgemeininfektionen ausgeschlossen werden. Bei akut einsetzenden Fällen tritt eine Stauungspapille von drei und mehr Dioptrien mit typischen amblyopischen Attacken auf. Dies läßt die Frage nach der Ursache für die Hirndrucksteigerung stellen.

8. Psychische Störungen

Psychopathologische Erscheinungen aufgrund einer organischen Veränderung sind nicht selten. Dies gilt auch bei der Encephalomyelitis disseminata. Die Kranken wirken oft kritiklos und euphorisch. Nichtige Anlässe können aber zu Depressionen führen. Bei Herden im Hirnstamm können Zwangsaffekte, das "Zwangsweinen" oder "Zwangslachen" auftreten. Körperlich begründbare Psychosen mit Halluzinationen stellen sich nur selten ein.

C) Liquorbefunde

Bei einem Drittel der Patienten ist der Liquor regelrecht. Kranke mit einer mäßigen Pleozytose von 15/3 bis 100/3 Zellen bieten meist auch noch pathologische Kolloidkurven - vor allem vom Paralysetypus. Nur sehr selten ergibt sich lediglich eine Gesamteiweißvermehrung (mit oder ohne Pleozytose) ohne deutlich veränderte Mastixkurve. Höhere Eiweißwerte als 70 mg% werden nur selten gesehen.

D) Bewertung der Befunde bei MS

Der diagnostische Wert eines pathologischen Liquorbefundes ist nicht allzu groß. Der Liquorbefund ist nur ein Indiz, genau wie die anderen Symptome auch. Ein Symptom allein kann niemals zur Diagnose Encephalomyelitis disseminata führen. In der Literatur finden sich deshalb häufig Hinweise, die dazu Anlaß geben,

4. Cerebellare Erscheinungen

Den Ausfallserscheinungen des pyramidal-motorischen Systems sind fast immer Störungen des Kleinhirns mit seinen afferenten und efferenten Bahnen zugeordnet. Dabei überwiegen spastisch-ataktische Phänomene, von denen bald die einen, bald die anderen stärker hervortreten. Die cerebellare Ataxie führt zu einer Dysdiadochokinese. Die Schrift wird unleserlich. Bei gezielten Bewegungen der Extremitäten kommt es zu einer groben Unsicherheit. Oft wird zugleich ein rhythmisches Wackeln beobachtet, das als Intentionstremor bezeichnet wird. Zuweilen kommt es bis zum Ruhezittern. Während die cerebellar ataktischen Phänomene den oberen Körperbereich bevorzugen, überwiegen an den unteren Extremitäten zuerst seitendifferente, anfangs teils schlaffe, teils spastische Paresen. Dem ein- oder doppelseitigen Nystagmus, der skandierenden Sprache, dem Intentionstremor mit zunehmender Apraxie entspricht eine zunehmende Paraspastik der Beine, welche die Koordinationsstörungen mehr und mehr überlagert, zu massiven Beuge- oder Streckkontrakturen führt und bisweilen auf die Bauchmuskulatur übergreift (SCHRADER 1972).

5. Blasen-Darmstörungen

Großes Gewicht haben auch Blasen- und Darmstörungen. Sie zählen zu den häufigsten vegetativen Symptomen. Eine komplette Inkontinenz, ein imperativer Harndrang oder Austreibungsstörungen stellen in der Therapie wichtige Probleme dar. Wie bereits oben dargelegt, sind daraus resultierende Infektionen ernsthafte Komplikationen im weiteren Krankheitsverlauf.

6. Schmerzen

Bereits Oppenheim, Marburg, Stransky u. a. berichten von einer hyperalgetischen Form. Sie wird als Sclerosis multiplex dolorosa bezeichnet und geht mit starken Kopfschmerzen, mit neuralgischen oder radikulären Schmerzphänomenen einher. Selten läßt sich das Lhermitte-sche Zeichen nachweisen. Man beobachtet sensible Mißempfindungen, die beim Beugen des Nackens auftreten und vom Nacken in den Rücken, besonders aber in die unteren Extremitäten ausstrahlen.

7. Augensymptome

Wie eingangs erwähnt, gehören die Augensymptome zu den Leitsymptomen, be-

sonders bei der Frühdiagnostik. Fünf der zwölf Hirnnerven versorgen das Auge, und so ist es leicht verständlich, daß die fein abgestimmte Funktion des binokularen Sehens so häufig gestört wird. Hier sind die Vorpostensymptome - wie sie OPPENHEIM(1905) genannt hat - als flüchtige Störungen zu erkennen, die der Erkrankung oft Jahre und Jahrzehnte vorausgehen, und die dann vom Patienten nur nach längerem Erfragen erinnert werden.

In 20 % der Fälle sieht man die isolierte retrobulbäre Neuritis (SCHRADER et al. 1969) als Frühsymptom. Sie ergibt große differentialdiagnostische Schwierigkeiten. Durch entsprechende Untersuchungen müssen Stoffwechselkrankheiten, Intoxikationen, orbitale und rhinogene Störungen, Gefäßprozesse und Allgemeininfektionen ausgeschlossen werden. Bei akut einsetzenden Fällen tritt eine Stauungspapille von drei und mehr Dioptrien mit typischen amblyopischen Attacken auf. Dies läßt die Frage nach der Ursache für die Hirndrucksteigerung stellen.

8. Psychische Störungen

Psychopathologische Erscheinungen aufgrund einer organischen Veränderung sind nicht selten. Dies gilt auch bei der Encephalomyelitis disseminata. Die Kranken wirken oft kritiklos und euphorisch. Nichtige Anlässe können aber zu Depressionen führen. Bei Herden im Hirnstamm können Zwangsaffekte, das "Zwangsweinen" oder "Zwangslachen" auftreten. Körperlich begründbare Psychosen mit Halluzinationen stellen sich nur selten ein.

C) Liquorbefunde

Bei einem Drittel der Patienten ist der Liquor regelrecht. Kranke mit einer mäßigen Pleozytose von 15/3 bis 100/3 Zellen bieten meist auch noch pathologische Kolloidkurven - vor allem vom Paralysetypus. Nur sehr selten ergibt sich lediglich eine Gesamteiweißvermehrung (mit oder ohne Pleozytose) ohne deutlich veränderte Mastixkurve. Höhere Eiweißwerte als 70 mg% werden nur selten gesehen.

D) Bewertung der Befunde bei MS

Der diagnostische Wert eines pathologischen Liquorbefundes ist nicht allzu groß. Der Liquorbefund ist nur ein Indiz, genau wie die anderen Symptome auch. Ein Symptom allein kann niemals zur Diagnose Encephalomyelitis disseminata führen. In der Literatur finden sich deshalb häufig Hinweise, die dazu Anlaß geben,

alle differentialdiagnostischen Möglichkeiten zu überprüfen. Es ist eine allgemein anerkannte Tatsache, daß eine Dissemination hinsichtlich des Ortes und der Zeit vorliegen muß, wenn eine MS klinisch diagnostiziert werden soll. Es sollte aber dabei nicht vergessen werden, daß eine ganze Anzahl anderer Erkrankungen eine disseminierte Symptomatologie imitieren und einen verdächtigen Verlauf mit Schüben und Remissionen in den Vordergrund stellen kann. JANZEN (1970) hat 79 Fälle nachuntersucht, bei denen bereits die Diagnose MS gestellt worden war. Die Patienten waren bis auf einen auch "im Schub" punktiert worden. In 18 Fällen blieb die Diagnose MS zweifelsfrei, bei 19 wahrscheinlich und bei 27 Fällen war sie unwahrscheinlich oder gar falsch geworden.

E) Differentialdiagnose

Zervikale Myelopathie: durch Diskusprolaps oder Mißbildungen im occipitozervikalen Übergangsbereich kommt es zu radikulären Schmerzen und Bewegungseinschränkung - neben motorischen und sensiblen Ausfällen (H. J. BAUER 1974).

Die Amyotrophe Lateralsklerose kommt seltener in Betracht. Man beobachtet bei ihr eine Erhöhung der CPK und der LDH im Serum, im EMG eine Schädigung des peripheren motorischen Neurons. Die Lues des Nervensystems kann alle Formen der MS imitieren. Meist beseitigt aber die Liquoruntersuchung alle Zweifel. Weiterhin sind differentialdiagnostisch zu nennen: die postvaccinale Encephalomyelitis, cerebrale und spinale Gefäßprozesse, Toxoplasmose und Listeriose. H. J. BAUER (1974) stellt an Hand eines Falles dar, daß auch eine Parasitosis Störungen machen kann, die an eine MS denken lassen.

Eine weitere Gruppe sind die raumfordernden Prozesse (spinal und intrakraniell). SCHRADER (1972) berichtet über Beobachtungen, denen zufolge 23 operativ bestätigte Hirn- oder Rückenmarksgeschwülste jahrelang als MS liefen, bis der komprimierende Prozeß erkannt wurde. Ein Grund für diese ernsten differentialdiagnostischen Schwierigkeiten liegt darin, daß man oft übersieht, daß Tumoren des oberen Halsmarks und des Hirnstammes mit Fern- und Nachbarschaftssymptomen einhergehen können - z. B. mit Nystagmus, mit bulbären Schluck- und Sprachstörungen, mit Schwindel, Augenmuskelparesen und Blaseninkontinenz. Die Gefahr einer Fehldiagnose MS besteht bei zahlreichen Krankheiten des Zentralnervensystems. Eine ihrer schwerwiegendsten Konsequenzen liegt darin, daß raumfordernde Prozesse, die einer neurochirurgischen Behandlung zugänglich wären, nicht rechtzeitig erkannt werden. Im folgenden soll zunächst die Symptomatologie der Hirngeschwülste besprochen werden.

III. Raumfordernde intrakranielle Prozesse

A) Pathophysiologie und allgemeine Symptomatologie

Die Bedeutung der Frühdiagnose eines raumfordernden intrakraniellen Prozesses ist allgemein bekannt. Zu spät gestellte Diagnosen können folgenschwer sein. Zunächst kann ein Geschwulstwachstum kompensiert werden. Die mit Liquor gefüllten Furchen zwischen den Hirnwindungen und die Zisternen können verstreichen. Erst dann nimmt der intrakranielle Druck infolge des vergrößerten Tumorvolumens und des beginnenden Hirnödems zu. Es kommt nun zu Massenverschiebungen und schließlich zur Einklemmung und Schädigung bestimmter Stammhirnabschnitte.

Der erhöhte intrakranielle Druck hat häufig eine Stauungspapille zur Folge. Besonders bei Stirnhirn- und Kleinhirntumoren kommen ausgeprägte Stauungspapillen vor. Patienten mit einer solchen Veränderung klagen zunächst über Nebel- oder Schleiersehen; später kommt es zu einer zunehmenden Visusminderung. Weitere typische Tumorsymptome sind ein meist als dumpf und bohrend geschilderter Kopfschmerz, der aber keineswegs auf die Lokalisation hinweisen muß, sowie Erbrechen. Diese klassische Symptomentrias tritt nur bei einer Verlegung der liquorableitenden Wege frühzeitig auf. Häufig besteht zugleich ein uncharakteristisches Schwindelgefühl. Außerdem treten bei erhöhtem Schadelinnendruck psychische Veränderungen im Sinne eines Durchgangssyndroms oder einer Bewußtseinstrübung auf.

Jedoch darf diese Symptomentrias "Kopfschmerzen, Erbrechen und Stauungspapille" nicht als ausschlaggebend für die Diagnose einer Gehirngeschwulst gelten. Sie kommt im allgemeinen nur bei malignen oder weit fortgeschrittenen Hirntumoren vor. Bereits früh auftretende Einzelsymptome können Hinweise auf noch kurable gutartige Tumoren geben. Natürlich hat nicht jeder Patient, der über Kopfschmerzen klagt, einen Hirntumor. Es hat auch nicht jeder Patient ein Acusticusneurinom, bei dem man eine Hörstörung feststellt. Wenn jedoch zum letztgenannten Symptom eine Trigeminusstörung hinzukommt, oft nur diskret erfaßbar durch die verminderte Auslösbarkeit des Cornealreflexes, erhöht sich der Verdacht auf das Vorliegen eines Tumors sehr.

Häufig treten Halbseitenlähmungen auf. Wenn sich eine Rückbildungstendenz zeigt, wird die Hemiparese oft nicht als Tumorsymptom gewertet. Die meisten Hirntumoren können jedoch regressive Veränderungen in Form von Nekrosen, Zysten oder Blutungen aufweisen, wobei es durch Resorption nach einer vorangegangenen Verschlechterung wieder zu einer Besserung des klinischen Bildes kommen kann. Ein

wichtiges Herdsymptom, hervorgerufen durch den Tumor selbst, eine Blutung in benachbarte Strukturen oder das begleitende Ödem, ist die Aphasie. Weiterhin sind fokale oder generalisierte Krampfanfälle zu nennen. Besonders verdächtig auf einen Herdprozeß im Gehirn sind die Anfälle vom Jacksontyp und diejenigen Anfälle, bei denen die neurologische Untersuchung eine Halbseitensymptomatik ergibt. Im weiteren soll auf die spezielle Symptomatologie der Hirntumoren eingegangen werden, die in unserer Kasuistik eine Rolle spielen.

B) Symptomatologie der in unserer Kasuistik erscheinenden Tumorarten.

1. Das frontale Meningeom

Die Meningeome gehören zu den mesodermalen Tumoren. Sie zeichnen sich durch ihre Gutartigkeit und Häufigkeit aus. Ihr Ausgangspunkt sind nicht die harte Hirnhaut, sondern das arachnoidale Deckepithel der Granulationes arachnoidales. Sie wachsen manchmal in den Schädelknochen ein und verursachen eine Auftreibung und Verdickung, selten eine Entkalkung der Knochenstruktur. Infolge ihres langsamen Wachstums wird die Geschwulst erst nach Jahren erfaßt. Besonders häufig sind die Meningeome, wie auch in unserem ersten Fall, parasagittal in der Nachbarschaft des Sinus sagittalis superior lokalisiert. Des weiteren sind die Keilbeinflügelmeningeome häufig, die hinsichtlich ihrer Prognose in laterale und mediale eingeteilt werden. Zu erwähnen sind auch Meningeome der Olfactoriusrinne, die häufig im Bereich beider vorderen Schädelgruben wachsen (OLIVECRONA 1934). Selten entwickelt sich der Tumor im Kleinhirnbrückenwinkel, am Tentorium oder am Klivus. Die Meningeome sind feste, ausschließlich verdrängend wachsende Tumore. Die ersten und über lange Zeit die einzigen Symptome sind Kopfschmerzen und psychische Veränderungen. Nur selten kommt es früh zu epileptischen Anfällen. Gelegentlich entwickelt sich eine Anosmie, und zwar bei Meningeomen der Siebbeinplatte. Bei fronto-temporalen und fronto-parietalen Tumoren können Halbseitenzeichen die Folge sein. Bei dieser Lokalisation verursachen Meningeome häufiger frühzeitig epileptische Anfälle. Diese stellen sich im allgemeinen vor den Lähmungen ein.

2. Glioblastom des Stirnlappens

Das Glioblastom ist seiner Natur nach maligne. Es wächst infiltrativ und führt verhältnismäßig schnell zum Syndrom der intrakraniellen Drucksteigerung. Zu den besonders häufigen Frühsymptomen dieser Geschwulst gehören neben Kopf-

schmerzen und psychischen Veränderungen vor allem fokale und generalisierte Krampfanfälle. Bei Ausbreitung in Richtung auf die Zentralregion können Halbseitenzeichen mit oder ohne Aphasie auftreten. Infolge axialer Massenverschiebungen entwickeln sich mitunter cerebellare Störungen und schließlich die Symptome einer Einklemmung des Hirnstammes. Das Glioblastom weist die verschiedensten Zelltypen auf. Es finden sich Rundzellen, Spindelzellen, astrozytenähnliche Formen oder von Gebiet zu Gebiet wechselnde, riesenzellenähnliche Gebilde. Das Gefäßsystem weist minderwertig angelegte Blutgefäße auf. TÖNNIS (1954) wies auf das Vorkommen von Fistel- oder Blutseebildungen in Glioblastomen hin. Ferner treten gehäuft Blutungen auf. Das Hirnödem kann beim Glioblastom eindrucksvolle Formen annehmen.

3. Glioblastom des Scheitellappens

Diese Geschwülste sind in ihrer Grundsymptomatik denen des Stirnlappens ähnlich. Je nach Lokalisation entwickeln sich kontralaterale Lähmungen und Sensibilitätsstörungen, hemianopische Gesichtsfelddefekte (bei Lokalisation parietooccipital), Aphasie, Schluckstörungen und psychische Alterationen. Bei Schädigung der Übergangsregion der unteren Parietal- und mittleren Occipitalwindung auf der dominanten Hirnseite läßt sich das Gerstmannsnydrom (Fingeragnosie, Rechts- Links-Störung, Agraphie, und Akalkulie) nachweisen. Krampfanfälle gehören zu den Frühsymptomen. Verhältnismäßig frühzeitig kann sich eine Hirndrucksymptomatik entwickeln.

4. Tumoren des Hirnstammes

Die neurologische Symptomatik ist sehr bunt. Sie kann erst sehr spät auftreten. Es kommt dann zu beidseitigen Sensibilitätsstörungen, spastischen Erscheinungen, manchmal zu Blickparesen, einem Tremor oder zu alternierenden Lähmungen, an denen sich vor allem die Nn. oculomotorius, abducens et facialis beteiligen. Frühsymptome sind Doppelsehen, Kopfschmerzen, Dysarthrie (HARRY HOUSTEN WHITE 1963). Dieser Autor findet in 75 % seiner Fälle Pyramidenzeichen, Nystagmus und Störungen von seiten des Kleinhirns. Fast immer liegen einseitige, meist jedoch beidseitige Hirnnervenläsionen vor. Gelegentlich treten motorische und sensible Funktionsstörungen intermittierend auf. Schließlich kommt es durch Verschluß der liquorableitenden Wege zu einem Hydrocephalus occlusus internus und zu fortschreitenden psychischen Veränderungen mit einer zunehmenden Bewußtseinstrübung.

5. Tumoren im Kleinhirnbrückenwinkel (Acusticusneurinom)

Das Acusticusneurinom gehört zu den Paragliomen. Die weiblichen Patienten überwiegen (Altersgipfel 35. - 40. Lebensjahr nach ZÜLICH 1958). Bei den Acusticusneurinomen finden sich häufig an den Randgebieten arachnitische Zystenbildungen. Der histologische Bau ist charakteristisch. Die Zellen sind palisadenförmig angeordnet. Im größten Teil der Tumoren sind regressive Veränderungen zu finden. Es überwiegen Nekrosen, gelegentlich sind aber auch Zysten und alte Blutungen zu sehen. Sie sind häufig Ursache für eine plötzliche Symptomenzunahme oder eine "Remission", wenn eine Resorption folgt.

Das Acusticusneurinom nimmt seinen Ausgangspunkt vom Porus acusticus. Die Symptome sind zunächst einseitige Ohrgeräusche wie ständiges Rauschen oder Pfeifen. Infolge der später eintretenden Ertaubung gehen diese Wahrnehmungen "von selbst" zurück, und die Kranken bemerken den Hörverlust oft nicht. Früh treten Störungen des N. vestibularis auf. Sie zeigen sich als Nystagmus und kalorische Unterregbarkeit. Auch die Körperabweichreaktionen unterstreichen das Vorhandensein eines Acusticusneurinoms. Weitere Symptome sind vor allem Sensibilitätsstörungen im Gebiet des N. trigeminus. Manchmal weist nur eine Abschwächung des Kornealreflexes auf seine Beteiligung hin. Fast immer ist aber der N. facialis mit beteiligt. Das Acusticusneurinom kann ausgedehnte Formen annehmen. Es kommt dann zu homolateralen Koordinationsstörungen vom cerebellaren Typus. Die Kopfschmerzen können zum Teil schon sehr früh einsetzen. Sie werden meist in den Hinterkopf lokalisiert. Nicht selten strahlen die Schmerzen in Schultern und Arme aus. Im weiteren Verlauf treten psychische Veränderungen ein. Es kommt zu einem Verlust an Initiative und zu einer depressiven Verstimmung. Die fortschreitende Kompression des Hirnstammes führt bei sehr großen Tumoren zu homolateralen oder kontralateralen spastischen Zeichen und schließlich zur Behinderung des Liquorabflusses mit erheblichen Kopfschmerzen, beidseitiger (teilweise erheblicher) Stauungspapille und zunehmender Bewußtseinstrübung. Zu ähnlichen klinischen Symptomen führen die Meningeome und die seltenen Epidermoide und Dermoide des Kleinhirnbrückenwinkels. Allerdings bleibt hierbei der N. octavus meist länger verschont. Bei Meningeomen bleibt der Liquor häufiger als beim Acusticusneurinom normal oder nur leicht pathologisch. Epidermoide und Dermoide können wie auch an anderer Lokalisation eine Fremdkörpermeningitis mit einer beträchtlichen Zell- und Eiweißvermehrung hervorrufen.

C) Diagnostik

Die besondere Wichtigkeit der Frühdiagnostik der Gehirngeschwülste ist von mehreren Autoren beschrieben worden. Kommt ein Tumorpatient, bei dem die richtige Diagnose zu spät gestellt wurde, zur Operation, so ist für ihn das Operationsrisiko deutlich erhöht. Bei bereits vorliegender Stammhirnschädigung steigt die Mortalität erheblich. Bereits diagnostische Eingriffe, die zu Druckschwankungen führen können, wie die Ventrikulographie, werden bei fortgeschrittenem Tumorwachstum oft sehr schlecht vertragen. Die Beeinträchtigung lebenswichtiger Zentren kann auch durch das Tumorwachstum direkt bedingt sein. Als Beispiele seien das Hypophysenadenom und das Acusticusneurinom genannt, die den Hypothalamus bzw. die Brücke beeinträchtigen können. Bei verspätet gestellter Diagnose solcher Tumoren ist der Operateur vor die Wahl gestellt, entweder von vornherein auf eine Totalexstirpation zu verzichten, oder beim Versuch einer vollständigen Entfernung ein stark erhöhtes Operationsrisiko in Kauf zu nehmen (WALDBAUR/SCHIEFER 1975). Meningeome wachsen verdrängend. Sie schädigen das Hirngewebe durch Druck. Besonders bei älteren Patienten, bei denen bereits cerebro-vaskuläre Veränderungen vorliegen, kann sich die Schädigung infolge lokaler Zirkulationsstörungen noch weiter ausdehnen. Die Restitutionschancen eines Meningeompatienten hängen wesentlich von der Tatsache ab, wie lange z.B. Paresen schon bestanden haben.

Die Diagnostik muß mit den Methoden beginnen, die den Patienten am wenigsten belasten und die man gegebenenfalls mehrfach wiederholen kann. Es empfiehlt sich ein Vorgehen, bei dem die Frage nach einem intrakraniellen raumfordernden Prozeß schon weitgehend mit ambulant anwendbaren Verfahren geklärt wird (WALDBAUR 1975).

1. Anamnese und klinischer Befund

Die Erhebung der Anamnese gestaltet sich manchmal schwierig, besonders, wenn der Patient in bereits bewußtseinsgetrübtem oder psychisch verändertem Zustand in die Klinik gebracht wird. Die Fremdanamnese ist dann von besonderer Bedeutung. Wenn die Beschwerden nicht schon spontan ausreichend angegeben werden, muß auf alle Fälle nach bestimmten Symptomen wie Kopfschmerzen, Schwindelerscheinungen, Erbrechen, Sehstörungen und epileptischen Anfällen gefragt werden. Als weiteres wird der Allgemeinbefund und der neurologische sowie der psychische Befund erhoben. Manchmal wird zur Unterstützung der Diagnose eine augenärztliche Untersuchung notwendig. Sie erstreckt sich auf eine genaue Beurteilung

des Augenhintergrundes, und auf eine Visus- sowie Gesichtsfeldbestimmung. Ebenso kann durch den HNO-Facharzt eine Vestibularis- und Cochlearisprüfung notwendig sein. Beim neurologischen Befund ist darauf zu achten, daß infolge von Druckwirkungen und Massenverschiebungen irreführende Befunde entstehen können. Eine Abducensparese ist z. B. häufig als Fernsymptom zu werten.

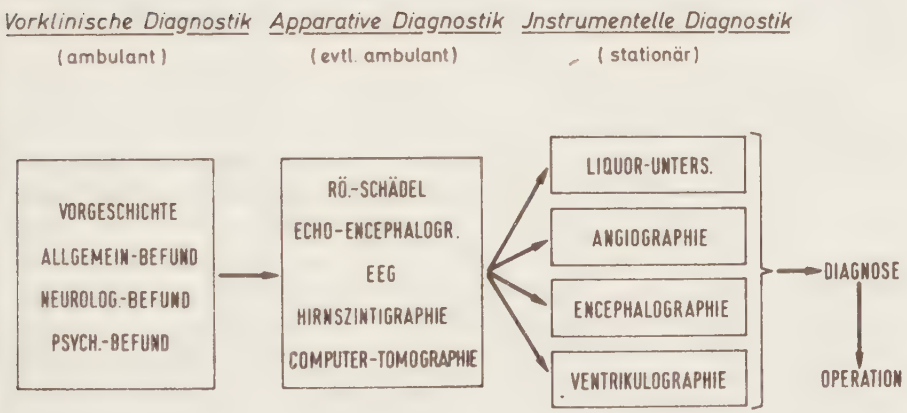

Abb. 1: Reihenfolge diagnostischer Maßnahmen aus Materia Medica Nordmark 27/1-2 1975

Führen Anamnese und klinischer Befund zum Verdacht auf einen raumfordernden intrakraniellen Prozeß, schließt sich die apparative Diagnostik an, die auch Fachärzte oder eine Poliklinik ausführen können.

2. Röntgennativaufnahmen

Mit Hilfe von Röntgenübersichtsaufnahmen des Schädels lassen sich Tumorverkalkungen nachweisen, die für Kraniopharyngeome charakteristisch sind, aber auch bei Meningeomen, Ependymomen oder Oligodendrogliomen auftreten können. Zeichen chronisch vermehrten, intrakraniellen Drucks sind die Verstärkung der Impressiones digitatae in Form des "Wolkenschädels", eine Nahtdehiszenz besonders im Kindesalter, sowie sekundäre Sellaveränderungen (Erweiterung der Sella und Entkalkung des dorsum sellae). Diese Veränderungen am Türkensattel infolge erhöhten intrakraniellen Druckes haben auch zu der Bezeichnung "Drucksella" geführt. Sie ist streng von den primären Sellaveränderungen bei Hypophysenadenomen zu unterscheiden. Bei diesen ist vor allem eine ballonförmige Auftreibung typisch.

3. Elektroencephalogramm

Das EEG ist wichtig für die Beurteilung cerebraler Krampfanfälle. Oft liefert es einen für die Ortsbestimmung wichtigen Herdbefund. Dies gilt vor allem für die Tumoren der Großhirnhemisphären, bei denen hirnelektrische Veränderungen nur selten vermißt werden. Im Herdbereich findet sich die langsamste und unregelmäßigste Aktivität. Mit zunehmender Entfernung werden die Wellen schneller, regelmäßiger und oft auch höher gespannt. Der Herdbefund wird nicht nur durch die Lokalisation des Tumors, sondern oft auch durch seine Wachstumsgeschwindigkeit bestimmt. Maligne Neoplasmen sind mehr durch steile Potentiale geringerer Amplitude gekennzeichnet als benigne Tumoren, die etwas häufiger mit Krampfpotentialen, meist in Form steiler Wellen, einhergehen. Langsam wachsende Tumoren wie das Meningeom sind oft erst in fortgeschrittenem Stadium bioelektrisch nachweisbar. Ein Grenzbefund oder sogar ein physiologisches EEG wird bei tiefgelegenen mittelständigen supra- und infratentoriellen Tumoren gefunden. Multiple Tumoren (Metastasen) zeigen häufig eine Überlagerung von Herd- und Allgemeinveränderungen, so daß kleinere Herde oft nicht zu erfassen sind (KUGLER 1963).

4. Echoencephalogramm

Das Echoencephalogramm zeigt morphologische Veränderungen auf. Von besonderer diagnostischer Bedeutung ist die Darstellung des Mittelechos, das von mittelständigen Strukturen (Epiphyse, 3. Ventrikel, Septum pellucidum) hervorgerufen

wird. Ein raumfordernder Prozeß führt zu einer Verlagerung der Mittelstrukturen: Man erhält bei der Beschallung von rechts und links verschiedene Werte für das Mittelecho. Eine Störung der Liquorpassage führt zu einer Erweiterung der Hirnkammern (bei einem Tumor im Kleinhirn oder im Kleinhirnbrückenwinkel). Auch diese läßt sich echoencephalographisch nachweisen, wobei der Querdurchmesser des 3. Ventrikels bestimmt wird. Bei Geschwülsten, die im Beschallungsbereich liegen, ist der direkte Tumornachweis möglich und erfolgt durch die Darstellung pathologischer Reflexionen (Tumorecho). Der große Vorteil der Echo-Encephalographie liegt darin, daß sie ohne Belastung des Patienten vonstatten geht und deshalb, falls nötig, des öfteren wiederholt werden kann. Außerdem führt sie als Vorauswahlmethode rasch zur gezielten Anwendung noch erforderlicher Kontrastmitteluntersuchungen. Liegt eine Verlagerung der Mittelstrukturen vor, so weist dies auf einen Großhirntumor hin und zeigt zugleich die Seite an, auf der angiographiert werden muß. Ergibt der echoencephalographisch erhobene Befund eine Ventrikelerweiterung, so spricht dies für einen raumfordernden Prozeß im Bereich der hinteren Schädelgrube mit Behinderung der Liquorpassage und gibt häufig die Indikation für eine Kontrastdarstellung der Hirnkammern (SCHIEFER und KAZNER 1967).

5. Hirnszintigramm

Die Hirnszintigraphie ist eine ambulant anwendbare Untersuchungsmethode, die sich als Suchmethode bewährt hat, aber auch schon wertvolle Hinweise für das Vorgehen bei einer evtl. erforderlichen Operation geben kann. Sie belastet den Patienten nicht und ist deswegen ohne weiteres wiederholbar. Sie gibt Hinweise nicht nur auf die Lokalisation, sondern auch auf die Artdiagnose des Tumors. Glioblastome, Meningeome, Sarkome und Hirnabszesse reichern die Radioaktivität besonders stark an, während es bei den Astrocytomen häufig zu keiner vermehrten Aktivitätsanreicherung kommt. Bei den Meningeomen ist die Anreicherung meist gut abgegrenzt und homogen, bei den Glioblastomen dagegen weniger gut abgegrenzt und inhomogen. Supratentorielle Geschwülste sind besser nachzuweisen als Tumore der hinteren Schädelgrube. Acusticusneurinome lassen sich aber in fast allen Fällen sicher nachweisen. (WILCKE 1966)

6. Computer-Tomographie

In neuerer Zeit wird die Computer-Tomographie in den Spezialkliniken in die Routine-Diagnostik einbezogen. Die Technik dieses Verfahrens besteht darin,

daß eine Röntgenröhre ein schlitzförmiges Strahlenbündel aussendet und sich mit konstanter Geschwindigkeit tangential zum Schädel bewegt. Kristalldetektoren messen die Strahlenquantität vor und nach Durchtritt der Röntgenstrahlen. Die Meßdaten werden auf Bandspeicher registriert. Dieser Abtastvorgang wird 180 mal, jeweils um ein Grad zur Mittelachse des Schädels versetzt, wiederholt. Der Computer ermittelt nun aus diesen Daten für die Areale der gewählten Gewebsschicht die Strahlenabsorption. Durch genaue räumliche Zuordnung der Absorptions- und Dichtewerte innerhalb der Schädelkapsel und Umwandlung der Maßzahlen in unterschiedliche Helligkeitsstufen kann schließlich oszillographisch ein Absorptionsdiagramm dargestellt werden.

Die Computer-Tomographie macht es möglich, minimale Gewebsdichte-Differenzen zu erkennen. So lassen sich Hirngewebe, Liquorräume, Blutungen, Zysten, Verkalkungen und Hirntumoren ohne Zuhilfenahme von Kontrastmitteln gegeneinander abgrenzen. Selbst das eine Geschwulst umgebende Hirnödem kann sichtbar gemacht werden. Der besondere Vorteil dieses Verfahrens besteht in der völligen Gefahrlosigkeit und beliebig häufigen Wiederholbarkeit der absolut schmerzlosen Methode. Die Strahlenbelastung pro Untersuchung liegt bei 1 - 2 RAD Hautdosis, die Gonadendosis erreicht etwa 0,1 mRAD.

7. Angiographie

Mit Hilfe der Carotis- und Vertebralisangiographie lassen sich Verlagerungen des Gefäßsystems nachweisen. Sie deuten auf Raumforderungen und Massenverschiebungen hin. Manche supratentoriellen Tumoren können auf Grund des in ihrem Bereich gefäßfreien Bezirks diagnostiziert werden. Manche verraten sich durch eine auch für die Artdiagnose wichtige "Anfärbung". Maligne Tumore stellen sich meist bereits während der arteriellen oder im Beginn der kapillären Phase dar. Eine bereits zu diesem Zeitpunkt erkennbare abführende Vene weist auf Metastasen und Glioblastome mit ihren arteriovenösen Fisteln hin. Im allgemeinen verschwindet sie in der venösen Phase. Meningeome färben sich dagegen früh an und bleiben meistens bis über die venöse Phase hinaus erkennbar. Typisch ist bei den Meningeomen vor allem die homogene Anfärbung im Phlebogramm (KAUTZKY 1955).

8. Pneumencephalographie und Ventrikulographie

Mit Hilfe der Pneumencephalographie, bei der Luft als Kontrastmittel verwendet wird, lassen sich die Hirnkammern in ihrem vollen Umfange darstellen. Aus ihrer Form, Verlagerung und Eindellung lassen sich Rückschlüsse auf Lokalisation und Spezifität eines raumfordernden Prozesses ziehen. Je nach Lokalisation der Punktion nennt man dieses Verfahren eine lumbale oder suboccipitale Luftfüllung. Wenn das Echo-Encephalogramm eine Ventrikelerweiterung aufzeigt oder eine ausgeprägte Stauungspapille vorliegt, ist eine Ventrikulographie indiziert. Durch direkte Punktion werden die Hirnkammern dargestellt. Sie wird heute nur dann noch mit Luft durchgeführt, wenn der Verdacht auf einen Tumor im Bereich der Seitenventrikel besteht. Die Darstellung des 3. Ventrikels, des Aquäduktes und des 4. Ventrikels bei Raumforderungen im Bereich des Kleinhirns oder des Hirnstammes wird mit einer zentralen Ventrikulographie mit Hilfe eines positiven, wasserloslichen Kontrastmittels durchgeführt (KUNZE 1974).

9. Liquorbefunde

Der Liquor ist bei manchen Tumoren regelrecht. Gutartige Gliome ziehen meist keine Liquorveränderungen nach sich. Manchmal ergibt sich eine geringe bis mäßige Eiweißvermehrung bei regelrechter oder erhöhter Zellzahl. Maligne Gliome und Metastasen können zu einer erheblichen Pleozytose führen. In erster Linie ergeben aber die Acusticusneurinome einen charakteristischen Liquorbefund. Hier ist eine Erhöhung des Gesamteiweißwertes, vor allem im zisternal entnommenen Liquor, typisch.

D) Zusammenfassung zur Diagnostik

Wie oben erwähnt, ist die Frühdiagnose intrakranieller raumfordernder Prozesse von besonderer Bedeutung. Sie ist oft schon nach der Anamnese und dem allgemeinen, dem neurologischen und dem psychischen Befund moglich. Der Tumorverdacht kann dann durch ambulant ausführbare Untersuchungen verifiziert werden. Diese sind Röntgenübersichtsaufnahmen, Echo-Encephalographie, Elektroencephalogramm und Hirnszintigraphie. Diese Untersuchungen belasten den Patienten nicht und sind ohne weiteres wiederholbar. Erhärten sie den Tumorverdacht, muß die Kontrastmitteldiagnostik angeschlossen werden.

IV. Kasuistik

In der Neurochirurgischen Klinik der Universität Erlangen-Nürnberg wurden in den Jahren 1965 - 1973 1256 Patienten mit operativ bestätigtem Groß- oder Kleinhirntumor behandelt. Diese Fälle wurden durchgesehen. Auf eine in der Anamnese auftauchende, früher gestellte Diagnose Encephalomyelitis disseminata wurde geachtet. Es fanden sich 5 Fälle, die wir im folgenden schildern.

Fall I, Frieda N., Krankenblatt-Nr. N - Ch 917/1966

Die zum Zeitpunkt der Klinikeinweisung 53 Jahre alte Patientin war erstmals im Alter von 37 Jahren wegen einer "allergischen Encephalomyelitis" stationär in einer Klinik aufgenommen worden. Starke Kopfschmerzen, Nackensteifigkeit und linksseitige Lähmungen hatten zu der Einweisung geführt. Wegen der gleichen Beschwerden wurde sie ein halbes Jahr später in eine Nervenklinik eingewiesen. Nach einem 4-wöchigen Aufenthalt lautete die Entlassungsdiagnose: Encephalomyelitis disseminata. Die Patientin hatte eine Hormonkur mit Einreibungen, sowie Massagen und Kohlensäurebäder erhalten, wobei subjektiv eine Besserung angegeben wurde. Damals wurde folgender Befund erhoben:
Zunge weicht nach links ab, grobe Kraft im linken Arm und linken Bein vermindert. Eigenreflexe links gesteigert. Babinski und Trömner links positiv. Unerschöpflicher Fußklonus links. Liquor o. B.
3 Jahre später hatte die Patientin ihren ersten cerebralen Krampfanfall. Sie war völlig bewußtlos und wies Zungenbisse und Bißverletzungen am Oberkiefer auf. Daraufhin wurde sie mit Comital eingestellt. Starke Kopfschmerzen sind erst ein halbes Jahr vor der erneuten Klinikeinweisung aufgetreten. Jetzt setzte eine Sehverschlechterung ein, die mit einer starken Rötung der Conjunktiven einherging. Nach Tropfen und Vitamintabletten kam es zu einer deutlichen Besserung. Dann fiel der Patientin eine Verschlechterung der Beweglichkeit im rechten Bein auf (früher hatte die Schwäche sowie die Reflexsteigerung mit Pyramidenbahnzeichen die linke Seite betroffen).
Bei der stationären Untersuchung gab die Patientin an, sie habe schon seit einer längeren Weile Schwierigkeiten beim Wasserlassen und beim Stuhlgang. Die Patientin wurde schließlich nach einer Carotisangiographie in einer Nervenklinik, bei der ein apfelgroßer, linksseitiger frontaler Tumor nachgewiesen wurde, in die neurochirurgische Klinik überwiesen.
Befunde bei der Aufnahme:
53-jährige adipöse Patientin. Die Bindehäute erscheinen getrübt, die Iris ist beiderseits mit stecknadelkopfgroßen rötlichen Punkten durchsetzt.
Neurologisch: Kein Klopfschmerz der Schädelkalotte. Nervenaustrittspunkte I und

II beiderseits druckschmerzhaft. Links leichter Exophthalmus. Pupillen beiderseits gleich rund, reagieren prompt auf Licht. Komplette Anosmie (angeblich schon lange bestehend). Geschmacksvermögen erhalten, Motilität der Augen frei. Facialismundastschwäche links. Gehör bei grober Prüfung beiderseits o. B. Zunge wird gerade hervorgestreckt, das Gaumensegel beiderseits gleich gehoben. Keine Nackensteife. Eigenreflexe links stärker auslösbar als rechts. Babinski, Gordon und Oppenheim links deutlich positiv, rechts negativ. Grobe Kraft in der unteren Extremität beiderseits erheblich herabgesetzt, Stehversuch ist nicht möglich. Finger-Nasenversuch wird beiderseits prompt ausgeführt. Einschränkung des Wortverständnisses. Patientin kann mühsam einfache Aufgaben rechnen, sowie mit Brille etwas lesen. Sie ist stark verlangsamt, schwer besinnlich, gedrückte Stimmungslage, Affektinkontinenz.
Weitere Befunde: Stauungspapille von 2 Dioptrien beiderseits; EEG: Allgemeinveränderungen, kein eindeutiger Herdbefund. LP: Liquor 5/3 Zellen, Gesamteiweiß 3,0 Kafka-Einheiten, Eiweißquotient 0,36, Nonne und Pandy positiv, WaR in Blut und Liquor negativ. BKS 12/32.
Diagnose: Raumfordernder Prozeß links frontal.
Nach cardiologischer Vorbereitung entschloß man sich zu einer osteoplastischen Freilegung beiderseits frontal. Nach Abheben des Knochendeckels stieß man bereits auf den Nabel des Tumors, dem eine Enostose des Knochens entsprach, die knapp fingerbreit neben dem Sinus auf der linken Seite lag. Die Dura wurde eröffnet und in Richtung auf den Tumor umschnitten. In einem gut fünfmarkstückgroßen Bezirk ließ sie sich jedoch nicht von der Geschwulst ablösen. Das Meningeom wurde in toto exstirpiert. Es erreichte insgesamt fast Frauenfaustgröße. Die Operationsdiagnose eines Meningeoms wurde histologisch bestätigt. Der postoperative Verlauf war sehr zufriedenstellend. Am 9. Tage nach dem Eingriff stand die Patientin erstmals wieder auf. Am 17. postoperativen Tage wurde sie in gutem Zustand nach Hause entlassen. Bemerkenswert war eine völlige psychische Umwandlung der Patientin, die jetzt frischer wirkte und neuen Lebensmut geschöpft hatte. Eine abschließende augenärztliche Untersuchung ergab nach Korrektur einer Hyper- und Presbyopie vollen Visus für Ferne und Nähe. Ophthalmoskopisch war die Papille jederseits scharf begrenzt und normal gefärbt. Macula, Gefäße und Peripherie waren regelrecht. Die Gesichtsfelduntersuchung ergab weder Einschränkung noch Ausfälle.
Die Katamnese konnte auf Grund regelmäßiger Nachkontrollen über weitere 9 Jahre erhoben werden. Die Patientin hatte in dieser Zeit weder Anfälle noch Kopfschmerzen. Ein Jahr post operationem war die Patientin harninkontinent, die euphorisch geprägte Stimmungslage hatte sich verstärkt, und wegen einer Dysrhythmie und einer im EEG objektivierten Spannungsaktivierung über den vorderen bis mittleren Hirnabschnitten sprach man den Verdacht auf eine fokal

erhöhte cerebrale Anfallsbereitschaft aus. Nach weiteren 2 Jahren klagte die Patientin über anhaltende Schlafstörungen, die schließlich zum Medikamentenabusus führten. Das Ventrikelsystem war mittelständig, wobei der 3. Ventrikel mit 10 mm wesentlich erweitert war. Dies spricht für eine Hirnatrophie. Bis Ende 1974 (ca. 9 Jahre nach der Operation) traten weder Kopfschmerzen noch Krampfanfälle auf. Es gab keinen Anhalt für ein Tumorrezidiv.

Fall II, Erna W., Krankenblatt-Nr. N - Ch 4297/1969

Die Familienanamnese und Eigenanamnese ist unauffällig. Die Patientin ist zum Zeitpunkt der Aufnahme 39 Jahre alt. Seit 5 Jahren klagt sie über Gangunsicherheit. Vor 13 Monaten wurde von einem Augenarzt eine Sehnerventzündung diagnostiziert. Sie wurde bestrahlt. Es schloß sich ein 8-wöchiger Krankenhausaufenthalt an. Entlassungsdiagnose: Encephalomyelitis disseminata. 4 Monate vor der stationären Aufnahme in der Neurochirurgie sei die Patientin kollabiert und gestürzt. Seitdem klagt die Patientin über pulsierende Kopfschmerzen und über - von Mahlzeiten unbeeinflußtes - Erbrechen. Es trat Drehschwindel auf, und die Gangunsicherheit verstärkte sich. Wenige Tage später wurde sie harninkontinent.
Befund: 39jährige Patientin in reduziertem AZ und mäßigem EZ. Haut und sichtbare Schleimhäute blaß. Leichte Lippencyanose, leichte Ruhedyspnoe.
Pulmo o. B. Cor: lautes reibendes Systolikum, gehäufte Extrasystolen. Puls 72/min., RR 130/80 mm Hg.
Neurologische Untersuchung:
Kopf: nicht druck- oder klopfempfindlich, keine Nackensteifigkeit, NAP und NNH frei. Pupillen: seitengleich, mittelweit, reagieren auf Licht und Convergenz. Fundus: Papille beiderseits unscharf begrenzt, leicht prominent, temporale Abblassung. Facialismundastschwäche links.
Reflexe: Muskeleigenreflexe gesteigert, an den unteren Extremitäten mit klonischen Nachschlägen, links betonter als rechts. Trömner bds. positiv. Babinski bds. positiv, rechts stärker als links.
Motorik: Beim Arm- und Beinvorhalteversuch Pronations- und Sinktendenz links. Keine Störung der groben Kraft. Linksseitige Muskeltonuserhöhung. Trophik intakt.
Koordination: kein Nystagmus, verlangsamte Diadochokinese ohne Seitendifferenz. Finger-Nasen-Versuch etwas unsicher, an den unteren Extremitäten Intentionstremor. Falltendenz nach rechts und hinten beim Romberg'schen Versuch. Gang ist ohne Unterstützung nicht möglich.
Die Sprache ist sehr leise, aber nicht skandierend.
Sensibilität: keine Störung der Oberflächen- und Tiefensensibilität.
Vegetativum: Blaseninkontinenz

Psyche: Bewußtseinsklar, voll orientiert, antriebsarm und etwas deprimiert.
Echo: Verlagerung der Mittelstrukturen um 5,0 mm von rechts nach links.
Angiographisch wird ein Hirntumor rechts fronto-parietal nachgewiesen. Das Hirnszintigramm zeigt eine deutliche Aktivitätsraffung in der fronto-parietalen Region rechts. Daraufhin wird eine osteoplastische Freilegung rechts durchgeführt. Von einer Rindenincision aus, die fast bis zur Fissura Sylvii heranreicht, kann die Geschwulst unter Resektion des gesamten rechten Stirnhirns exstirpiert werden. Die histologische Untersuchung ergibt das Vorliegen eines Glioblastoms. Der postoperative Verlauf ist ungestört. Die Patientin unterzog sich anschließend einer Bestrahlungsbehandlung mit 6000 RAD. 3 Monate nach der Operation verstarb sie unter den Zeichen von zentralen Regulationsstörungen.

Fall III, Helmut B., Krankenblatt-Nr. N - Ch 4201/1969

Der 39jährige Patient bietet eine unauffällige FA und EA. 7 Monate vor der stationären Aufnahme hatte er plötzlich Sensibilitätsstörungen im 2. und 3. Finger der rechten Hand. Eine Woche später seien diese auch im rechten Fuß und Unterschenkel aufgetreten. Dann entwickelte sich eine Parese des rechten Beines. Es erfolgte eine stationäre Aufnahme in einer Nervenklinik, die nach einem 6-wöchigen Aufenthalt die Diagnose Encephalomyelitis disseminata stellte. Nach seiner Entlassung habe der Patient öfters nicht mehr ausdrücken können, was er sagen wollte. Außerdem habe er sich oft verschluckt und seit der Entlassung nicht mehr gehen können. Seit 6 Wochen vor der Aufnahme sprach er kaum noch, er interessierte sich nicht mehr für seine Umwelt und rauchte nur noch den ganzen Tag. Schließlich schränkte er auch die Nahrungsaufnahme zunehmend ein.

Allgemeine und Internistische Untersuchung:
39jähriger Patient in reduziertem EZ und sehr schlechtem AZ. RR 135/75 mm Hg
Neurologische Untersuchung:
Kopf: o. B.
Hirnnerven: I o. B.
II Fundus nicht sicher zu beurteilen im Hinblick auf das Vorliegen einer Stauungspapille
III/IV/VI Die Augen sind überwiegend nach links gewendet, Anisokorie - linke Pupille weiter als rechte.
VII zentrale Facialisschwäche rechts
XII mäßige Abweichung der Zunge nach rechts. Sie kann nur bis an die Zahnreihe vorgestreckt werden.
Motorik: rechtsbetonte Tetraspastik.

Reflexe: AER und BER allseits lebhaft auslösbar, rechts verstärkt. Beidseitige Pyramidenbahnzeichen.
Sensibilität und Koordination: auf Grund der Bewußtseinslage nicht überprüfbar.
Psyche: stuporös.
Echo: keine Verlagerungen der Mittelstrukturen.
EEG: ausgeprägter Herd links temporo-präzentral.
Angiogramm (linksseitig): ohne pathologischen Befund.
Szintigramm: aktivitätsanreichernder Bezirk von ca. 3 cm Durchmesser links temporo-parietal.
Man entschließt sich zu einer Probefreilegung. Nach Anlegen einer Rindenincision links parietal stößt man auf einen grauen, glasigen Tumor, der zunächst gut abgegrenzt scheint, beim weiteren Vorgehen aber bis weit zur Fissur hin reicht und sich offenbar auch zu den Mittelstrukturen hin erstreckt. Eine Totalexstirpation ist nicht möglich. Die histologische Untersuchung des Gewebes ergibt das Vorliegen eines Glioblastoms. Der Zustand des Patienten hat sich nach der Operation nicht gebessert. Der Patient ist zunächst ansprechbar, verfällt aber schließlich in einen komatösen Zustand. Auf Grund dieses Verlaufes und der Vorbefunde muß man annehmen, daß entweder der Tumor auf die Gegenseite hinübergewachsen ist, oder daß ein multizentrisches Glioblastom vorliegt. Der Patient verstirbt unter den Zeichen eines Kreislaufversagens. Bei der Sektion findet sich eine Glioblastomatose, die praktisch das gesamte Großhirnmark in beiden Hemisphären betrifft.

Fall IV, Heinz S., Krankenblatt-Nr. N - Ch 6849/1972

Der 26jährige Patient hatte mit 5 Jahren ein Schädeltrauma mit Bewußtlosigkeit. Mit 6 Jahren machte er eine Diphtherie durch mit ausgedehnten Lähmungen (Stimmband, Augenmuskeln, Beine). 7 Monate vor der Klinikaufnahme treten vor allem beim Bücken Kopfschmerzen auf. 3 Monate später kommt eine Augenmuskellähmung links dazu, die zur stationären Aufnahme in einer Nervenklinik führt. Nach 10-tägigem Aufenthalt stellt man die Diagnose Encephalomyelitis disseminata. Nach der Entlassung ist der Patient interesselos und depressiv. Eine allgemeine Müdigkeit tritt in den Vordergrund. 2 Wochen vor der erneuten Klinikaufnahme kann der Patient morgens nicht mehr aufstehen. Eine leichte Hemiparese (rechtsseitig) kommt hinzu. Der Patient klagt außerdem über Schluckbeschwerden und über Erbrechen, das schließlich nach jeder Mahlzeit auftritt.
Allgemeinbefund: 26jähriger Patient in reduziertem AZ und EZ, innere Organe klinisch o. B.
Neurologischer Befund: Deutlicher Meningismus.

NAP frei, Cornealreflex beidseits vorhanden. Mimik nicht sicher gestört. Sensibilität im Bereich des 2. und 3. Trigeminusastes rechts herabgesetzt. Geruch und Gehör o. B. In letzter Zeit Geschmacksstörungen. Gaumensegel rechts etwas tiefer als links. Zunge wird gerade herausgestreckt. Abducensparese links mit entsprechenden Doppelbildern. Keine Stauungspapille. Pupillen seitengleich rund, prompte Reaktion auf Licht.
Motorik: Leichte Erhöhung des Muskelruhetonus rechts mehr als links. Angedeutete Schwäche der groben Kraft der rechten Extremitäten, Pronationstendenz am rechten Arm beim Armvorhalteversuch.
Reflexstatus: Gesteigerte BER beidseits, rechts mehr als links, rechts mit erheblichem Fußklonus und spontan positivem Babinski. Trömner und Babinski rechts positiv. BHR beidseits sehr schwach erhältlich.
Sensibilität: Keine grobe Störung der Sensibilität. Schmerzreize werden seitengleich wahrgenommen.
Koordination: Finger-Nasen-Versuch und Knie-Hacken-Versuch rechts betont unsicher. Ebenso rechts betonte Dysdiadochokinese.
Psyche: Orientiert, geordnet, Affektlage adäquat.
Eine linksseitige Carotisangiographie, die Röntgenleeraufnahmen des Schädels und das Hirnszintigramm ergeben keinen sicheren pathologischen Befund.
Echoencephalographisch findet sich ein Tumorechokomplex rechts neben der Mittellinie. Mittels eines rechts frontalen Bohrloches wird eine Ventrikulographie mit positivem Kontrastmittel durchgeführt. Dabei ergibt sich eine Verdrängung des hinteren Teils des 3. Ventrikels und des Anfangsteils des Aquäduktes nach hinten und oben. Eine sichere Seitenverlagerung besteht nicht. Damit ist das Vorliegen eines Mittelhirntumors bewiesen, der offenbar zu intermittierenden Störungen der Liquorpassage geführt hat. Daher wird eine Spitz-Holter-Drainage angelegt. Der postoperative Verlauf ist unauffällig. Bei der Entlassung besteht noch eine leichte rechtsseitige Hemiparese und die Abducensparese. Unter der anschließenden Bestrahlung bilden sich diese Beschwerden gut zurück.

Der Patient ist fast 8 Monate beschwerdefrei. Dann treten jedoch Kopfschmerzen, Gleichgewichtsstörungen und Erbrechen auf. Bei der erneuten stationären Aufnahme fällt bei der Ventrikelpunktion ein stark erniedrigter Liquordruck auf. Die Bewußtseinslage des Patienten wechselt in der Folgezeit stark. Es kommt zu Atemstörungen. Das Mitteldruckventil wird durch ein Normaldruckventil ersetzt. Der weitere Verlauf ist jedoch sicherlich durch direkte Tumorwirkung bedingt. Es treten wiederholt Atem- und Bewußtseinsstörungen auf. Schließlich kommt es zum tödlichen, zentral bedingten Kreislaufversagen. Die Sektion ergibt eine starke tumoröse Auftreibung des Mittelhirns und der Brücke.

Der histologische Befund ergibt eine starke, tumorförmige Auftreibung der Brücke mit nahezu totalem Ersatz des Brückengewebes durch ein von einzelnen Nekrosen durchsetztes Tumorgewebe, histologisch Glioblastom. Erhebliche Kompression des 4. Ventrikels, Hydrocephalus internus mäßigen Grades.

Fall V, Lilli P., Krankenblatt-Nr. N - Ch 1363/1966

Die 36jährige Patientin hat eine unauffällige Familien- und Eigenanamnese. Zur jetzigen Erkrankung gibt sie ein 5 Jahre zurückliegendes Schädeltrauma ohne Erbrechen und Bewußtlosigkeit an. In der Folgezeit habe sie ständig Kopfschmerzen gehabt. Ein Jahr später habe sie wieder ein Schädeltrauma (mit nachfolgender Benommenheit und Übelkeit) erlitten. Einige Monate nach dem 2. Trauma bemerkte sie erstmals ein Pelzigkeitsgefühl im Bereich der rechten Gesichtshälfte und der rechten Zungenhälfte, sowie an der rechten Ober- und Unterlippe. Ein Jahr vor der Aufnahme in der Neurochirurgie wurde in einer Nervenklinik die Diagnose Encephalomyelitis disseminata gestellt. In den letzten Monaten traten dann rezidivierende Sehstörungen auf. Ebenso bemerkte die Patientin eine zunehmende Schwerhörigkeit auf dem rechten Ohr. Es wurde eine Stauungspapille von 4 - 5 Dioptrien festgestellt. Anläßlich einer Untersuchung in der HNO-Klinik diagnostizierte man einen kompletten Ausfall des rechten Vestibularis und Cochlearis. Röntgenologisch zeigte sich eine Usurierung der rechten Felsenbeinspitze.
Bei der Aufnahme in der Neurochirurgischen Klinik klagt die Patientin über starke Kopfschmerzen, Sehstörungen, Gangunsicherheit und Taubheit auf dem rechten Ohr. Die neurologischen Störungen betreffen im Bereich der Hirnnerven den 1. und 2. Trigeminusast rechts, den rechten Mundfacialisast, sowie den rechten Cochlearis und Vestibularis. Außerdem liegen eine latente Parese des linken Beines und erhebliche ataktische Störungen mit Rechtsbetonung vor.
Das Echoencephalogramm zeigt eine Erweiterung des 3. Ventrikels auf 12 mm; der Gesamteiweißwert im cisternalen Liquor beträgt 4,0 Kafka-Einheiten. Die Vertebralisangiographie ergibt typische Gefäßbilder für einen Kleinhirnbrückenwinkeltumor rechts mit Verschiebung der A. basilaris zur Gegenseite, Schrägstellung der Basilarisgabel und Verlängerung des horizontalen Schenkels der oberen Kleinhirn- und hinteren Hirnarterie. Da sich der klinische Zustand der Patientin während der Beobachtung kontinuierlich verschlechtert und eine Einklemmung droht, entschließt man sich zu einer operativen Freilegung der hinteren Schädelgrube. Nach Resektion der unteren Hälfte der rechten Kleinhirnhemisphäre stößt man auf einen großen Tumor im Kleinhirnbrückenwinkel mit ausgeprägter Kapsel. Die histologische Untersuchung ergibt das Vorliegen eines Neurinoms. Die Geschwulst reicht weit nach medial und hat zu einer erheblichen Komprimierung der

Brücke geführt. Sie wird exstirpiert. Postoperativ treten Ateminsuffizienzerscheinungen auf. Die Patientin kommt unter den Zeichen des zentralen Herz-Kreislaufversagens ad exitum.

Zusammenfassung

Zu Fall I

Nach einem 4-wöchigen Klinikaufenthalt wird bei einer 37 Jahre alten Patientin die Diagnose Encephalomyelitis disseminata gestellt. Starke Kopfschmerzen, Nackensteifigkeit und linksseitige Lähmungen hatten zur Einweisung geführt. Damaliger Befund: Zunge weicht nach links ab, grobe Kraft der Extremitäten linksseitig vermindert, Eigenreflexe links gesteigert, Babinski und Trömner links positiv, unerschöpflicher Fußklonus links, Liquor o. B. 3 Jahre später erster cerebraler Krampfanfall mit Zungenbiß und Bewußtlosigkeit. Die Patientin wird mit Comital eingestellt. Keine wesentlichen Kopfschmerzen 12 Jahre lang bis ein halbes Jahr vor der erneuten Klinikeinweisung, die wegen Sehverschlechterung, Motilitätsstörungen im rechten Bein, sowie Blasen- und Mastdarmstörungen erfolgte.
Neurologischer Befund: Nervenaustrittspunkte 1 und 2 druckschmerzhaft, links leichter Exophthalmus. Komplette Anosmie. Eigenreflexe links stärker auslösbar, deutliche Pyramidenbahnzeichen links, Dysdiadochokinese, Paraparese der Beine. Die Patientin ist stark verlangsamt, depressiv. Affektinkontinenz. Stauungspapille von 2 Dioptrien beidseits. Im Liquor Gesamteiweiß 3,0 Kafka-Einheiten. Die operative Freilegung ergibt das Vorliegen eines Meningeoms links frontal, welches entfernt wird. Am 17. postoperativen Tag wird die Patientin in gutem Zustand nach Hause entlassen. Nach 2 Jahren manifestiert sich eine Hirnatrophie. Nach 9 Jahren ergab sich kein Anhalt für ein Tumorrezidiv.

Zu Fall II

Die 39jährige Patientin klagt seit 5 Jahren über eine Gangunsicherheit. Etwa 1 Jahr, bevor die richtige Diagnose gestellt wurde, kam man zu folgenden Diagnosen: "Sehnervenentzündung" und "Encephalomyelitis disseminata". Im weiteren Verlauf pulsierende Kopfschmerzen und Erbrechen, Drehschwindel und verstärkte Gangunsicherheit. Außerdem Harninkontinenz.
Neurologische Untersuchung:
Papille beidseits unscharf begrenzt, leicht prominent, temporale Abblassung. Gesteigerte Reflexe, klonische Nachschläge an den unteren Extremitäten. Pyramidenbahnzeichen positiv. An den unteren Extremitäten Intentionstremor. Falltendenz nach rechts und hinten beim Romberg'schen Versuch. Die Sprache ist nicht skandierend.
Psyche: antriebsarm und depressiv.
Echo: Verlagerung der Mittelstrukturen um 5,0 mm nach links. Angiographischer

Tumornachweis rechts fronto-parietal. Das Hirnszintigramm ergibt einen entsprechenden Befund. Die Geschwulst wird unter Resektion des gesamten rechten Stirnhirns exstirpiert. Die histologische Untersuchung ergibt das Vorliegen eines Glioblastoms. Der postoperative Verlauf ist ungestört. Die Patientin verstarb 3 Monate nach der Operation nach erfolgter Strahlentherapie.

Zu Fall III

7 Monate vor Aufnahme treten bei dem 39 Jahre alten Patienten Sensibilitätsstörungen auf, zunächst an der rechten Hand, dann auch am rechten Bein, mit nachfolgender Parese des rechten Beines. Die Entlassungsdiagnose einer Nervenklinik nach 6-wöchigem Aufenthalt lautet: Encephalomyelitis disseminata. Nach der Entlassung Sprachstörungen, Schluckstörungen und Apathie.
Neurologische Untersuchung:
Keine sichere Stauungspapille, Blickwendung nach links, Anisokorie, mäßige Abweichung der Zunge nach rechts, die Zunge kann nur bis zur Zahnreihe vorgestreckt werden. Rechtsbetonte Tetraspastik, beidseitige Pyramidenbahnzeichen.
Psyche: stuporös
EEG: ausgeprägter Herd links temporo-präzentral. Im Hirnszintigramm ein entsprechender Befund links temporo-parietal.
Die Totalexstirpation des sich bis zur Fissur und zu den Mittelstrukturen erstreckenden Tumors war nicht möglich. Die histologische Untersuchung des Gewebes ergab das Vorliegen eines Glioblastoms. Der Patient verstarb in der postoperativen Phase. Bei der Sektion fand sich eine Glioblastomatose beider Großhirnhemisphären.

Zu Fall IV

7 Monate vor Aufnahme des 26jährigen Patienten traten Kopfschmerzen auf. Eine Augenmuskellähmung führte zur stationären Untersuchung in einer Nervenklinik, wo nach 10-tägigem Aufenthalt die Diagnose Encephalomyelitis disseminata gestellt wurde. Der Patient wurde depressiv und interesselos. Bei Aufnahme in der Neurochirurgie klagt der Patient über Schluckbeschwerden und Erbrechen.

Neurologischer Befund:
Deutlicher Meningismus, Sensibilität im Trigeminusbereich rechts herabgesetzt, Geschmacksstörungen. Gaumensegel rechts etwas tiefer als links. Abducensparese links mit Doppelbildern, Pupillen sowie Fundus beidseits regelrecht. Leichte Hemiparese rechts. Gesteigerte BER beidseits, rechts mit erheblichem Fußklonus.

Rechts betonte Dysdiadochokinese. Das Echo-Encephalogramm zeigt einen Tumorechokomplex rechts neben der Mittellinie. Die positive Ventrikulographie ergibt das Vorliegen eines Mittelhirntumors. Wegen der Störung der Liquorpassage wird eine Spitz-Holter-Drainage angelegt. Unter der anschließenden Bestrahlung wird der Patient nahezu beschwerdefrei. Nach 8 Monaten kommt es zu einer Verschlechterung des Zustandes mit zentralen Atem- und Kreislaufstörungen, die nicht beherrschbar sind. Die Sektion ergibt eine starke tumoröse Auftreibung des Mittelhirns und der Brücke. Histologisch liegt ein Glioblastom vor.

Zu Fall V

Bei der 36jährigen Patientin kam es etwa 4 Jahre vor der Aufnahme zu Kopfschmerzen, sowie zu Parästhesien im Bereich der rechten Gesichtshälfte und der rechten Zungenhälfte. Die Beschwerden wurden zunächst auf 2 leichte Schädeltraumen zurückgeführt. Später wurden eine Kieferhöhlenzyste und die Tonsillen entfernt. Die Beschwerden blieben. Ein Jahr vor der Aufnahme stellte man in einer Nervenklinik die Diagnose Encephalomyelitis disseminata. Dann traten rezidivierende Sehstörungen, eine Stauungspapille von 4 - 5 Dioptrien und eine Schwerhörigkeit auf dem rechten Ohr auf. Man stellte einen kompletten Ausfall des Vestibularis und Cochlearis fest.
Neurologischer Befund:
Störungen im Versorgungsbereich des 2. und 3. Trigeminusastes rechts, des rechten Mundfacialisastes, des Cochlearis und des Vestibularis. Außerdem eine latente Parese des linken Beines und ataktische Störungen mit starker Rechtsbetonung. Echoencephalographisch läßt sich eine Erweiterung des 3. Ventrikels auf 12 mm nachweisen, der Gesamteiweißwert im cisternalen Liquor beträgt 4,0 Kafka-Einheiten. Die Vertebralisangiographie ergibt das Vorliegen eines Tumors im Kleinhirnbrückenwinkel rechts. Bei der Operation wird ein großes Akustikusneurinom rechts exstirpiert. Im postoperativen Verlauf kommt die Patientin auf Grund zentraler Atemstörungen ad exitum.

V. Diskussion

Den fünf dargestellten Fällen ist gemeinsam, daß bei jedem einmal in der Anamnese die Diagnose Encephalomyelitis disseminata gestellt wurde, der weitere Verlauf und die später erhobenen Befunde jedoch das Vorliegen eines Tumors ergaben. In der Geschichte der Medizin wurde immer wieder über Fehldiagnosen aller Art berichtet. In der vorliegenden Arbeit soll die Frage der Differentialdiagnose Encephalomyelitis disseminata / Hirngeschwülste untersucht werden. Dabei wird die Abgrenzung zu Rückenmarksprozessen nicht berücksichtigt.

Bereits seit Anfang dieses Jahrhunderts beschäftigt man sich mit den Fällen, bei denen eine MS vorlag, die Fehldiagnose aber "Hirntumor" lautete. Erstmals berichtet GUSSENBAUER 1902 von einem Patienten, der Anfälle vom Jackson-Typ hatte. Kurz darauf folgten Paresen. Bei einer osteoplastischen Freilegung links parietal fand sich kein Tumor. Der Patient starb postoperativ. Die Sektion ergab das typische Bild einer MS. EISELSBERG und RANZI (1913) berichten über weitere Fälle, bei denen eine ähnliche Fehldiagnose vorlag. 1905 berichtet OPPENHEIM über 2 Fälle, bei denen Tumoren in der hinteren Schädelgrube vermutet wurden. Die Problematik liegt darin, daß relativ selten Hirngeschwülste manchmal eine Symptomatik machen, die sehr der der multiplen Sklerose ähnelt. Solange die Kontrastmitteldiagnostik und die Hirnszintigraphie nicht eingeführt und entsprechend entwickelt waren, gab der klinische Verlauf manchmal Anlaß zu einem unnötigen operativen Eingriff. Erst der routinemäßige Einsatz dieser modernen Hilfsmittel senkte drastisch die Anzahl dieser Art von Fehldiagnosen. Chirurgische Interventionen bei Patienten mit multipler Sklerose sind heute extrem selten geworden.

Dagegen ist es auch heute noch keine Seltenheit, daß bei Patienten mit Hirngeschwülsten die Fehldiagnose multiple Sklerose gestellt wird. Der Hauptgrund dafür ist, daß die multiple Sklerose kein klar abgrenzbares Krankheitsbild nach Verlauf und Symptomatik darstellt. Der erste derartige Fall wird 1892 von HIPPEL berichtet. MARBURG beschreibt 1921 einen Fall, bei dem ein Tumor im ventralen Teil der hinteren Schädelgrube vorliegt und zunächst die Diagnose MS gestellt wird. Über entsprechende Fehldiagnosen berichten SUNDER-PLASSMANN (1951) bei einem rechts parasagittal lokalisierten Tumor, ÖSTERREICH (1962) bei vier Fällen mit intrakraniellen Tumoren und WIECK (1964) bei einem Akustikusneurinom.

ARATJUNOW (1952), RENNERT (1953) und SCHRADER (1953) beschreiben jeweils einen Fall, bei dem ein Tumor des kaudalen Hirnstammes vorlag. In einer Untersuchung, die 21 000 Patienten mit Hirntumoren erfaßt, stellen LAUSBERG et al. (1974) 120 Fälle dar, bei denen eine Hirngeschwulst vorlag, aber zunächst die

Diagnose Encephalomyelitis disseminata gestellt worden war. Lausberg stellt jedoch einen Anstieg der korrekt gestellten Diagnosen seit der Mitte der Fünfziger Jahre fest, der darauf zurückgeführt wird, daß damals die Anzahl der Kontrastmitteluntersuchungen zunahm. Die Fehldeutungen sind verständlich, da die Pathogenese der Encephalomyelitis disseminata eine vielfältige Symptomatik bewirkt. Die klinischen Bilder überschneiden sich und erschweren dadurch die Differentialdiagnose.

In der Beurteilung des Augenhintergrundes sind dem Beobachter keine festen Grenzen gesetzt. Dazu schreibt der Ophthalmologe KYRIELEIS 1954: "Die Entscheidung darüber, ob eine temporale Blässe der Papillen noch innerhalb der Variationsbreite der physiologischen Farbverschiedenheiten der Sehnervenscheibe liegt, oder bereits als pathologisch zu bezeichnen ist, läßt dem subjektiven Ermessen einen großen Spielraum." Schwerwiegende Folgen hat die Verkennung eines Hirntumors als Encephalomyelitis disseminata, da eine solche Fehldiagnose die Unterlassung oder jedenfalls eine folgenschwere Verzögerung einer gegebenenfalls erfolgreichen operativen Intervention verursacht.

Im folgenden soll die Problematik an den Fällen unserer Kasuistik dargestellt werden:
In unserem ersten Fall liegt die Fehldiagnose Encephalomyelitis disseminata 15 Jahre vor der operativen Verifizierung eines Meningeoms links frontal. Zu der Fehldiagnose führten damals Lähmungen, positiver Babinski, Störung des N. hypoglossus, unerschöpflicher Fußklonus (jeweils links), Nackensteifigkeit und starke Kopfschmerzen. Der Liquor war o. B.
BAUER (1975) betrachtet in einer Untersuchung über 812 Fälle mit multipler Sklerose jede Form von Kopfschmerzen als ein Symptom, das weniger oft beobachtet wird. Immerhin klagen aber 30 % seiner Patienten über Kopfschmerzen.

Das Vorliegen von Halbseitenlähmungen ist bei beiden Krankheitsbildern erklärbar. Störungen der Pyramidenbahn werden in einer Häufigkeit von bis zu 93 % (Bauer 1975) bei der multiplen Sklerose angegeben. Eine Hemiparese kommt jedoch auch häufig bei Großhirntumoren, unter anderem auch bei Meningeomen vor. Für ein frontales Meningeom stellt sie kein typisches Symptom dar, sie kann jedoch bei einer solchen Lokalisation z. B. durch Beeinträchtigung der Präzentralregion verursacht werden. Außerdem ist es bemerkenswert, daß bei linksseitigem Tumorsitz zunächst linksseitige Paresen auftraten. Es muß offen bleiben, ob es sich um eine diagonale Druckwirkung mit Kompression des gegenseitigen Hirnschenkels handelte, was für ein relativ frühes Stadium ungewöhnlich wäre, ob vaskuläre Mechanismen ausschlaggebend waren (z. B. Druck auf Sinus- und Brük-

kenvenen, Streckung von Arterien) oder ob sonstige Mechanismen eine Rolle spielten. Immerhin ist aber zu sagen, daß die primär vorliegende Symptomatik eher an einen Tumor denken lassen mußte als an eine Encephalomyelitis disseminata, wenn man auch beim Gedanken an einen Tumor eher ein parasagittales Meningeom des mittleren Sinusdrittels rechts erwartet hätte. Auch eine Störung der Zungenmotorik kann bei Großhirntumoren vorkommen, wobei es sich keineswegs um ein Fernsymptom handeln muß, denn die Zungenmotorik hat ja auch in der Präzentralregion ein corticales Repräsentationsfeld. Eine der Hauptforderungen, die bei der Diagnose multiple Sklerose gestellt werden muß, daß nämlich zwei oder mehr verschiedene Teile des Zentralnervensystems betroffen sein müssen (KURTZKE 1970), war also nicht erfüllt.

In der Anamnese erfahren wir weiter, daß drei Jahre später ein cerebraler Krampfanfall auftrat. Die Häufigkeit derartiger Anfälle bei multipler Sklerose liegt nach den Angaben in der Literatur bei 1 %. (Hopf 1970, Bronisch 1974) Bei Hirntumoren sind sie geradezu eines der Kardinalsymptome. Die Anfälle traten bei unserer Patientin immer dann auf, wenn sie die Einnahme der antikonvulsiven Medikamente unterließ. 12 Jahre später trat eine Sehverschlechterung und eine Einschränkung der Motilität des rechten Beines auf. Eher als bei der primär vorliegenden Halbseitensymptomatik (links) hätte man später an eine multiple Sklerose denken können, da später eine rechtsseitige Beinparese auftrat und die linksseitige Parese im Bereich des Armes zurückgegangen war, so daß nun anstelle einer linksseitigen Hemiparese eine Paraparese der Beine vorlag. Ein solcher Wechsel in der Symptomatik wäre viel eher für eine multiple Sklerose charakteristisch als die Symptomatik, die ursprünglich bei der Patientin vorlag. Doch als die rechtsseitige Beinparese auftrat, führten zusätzliche Symptome (Sehstörungen, Stauungspapille beiderseits, Protrusio bulbi links, Anosmie) zur Kontrastmitteldiagnostik und zur Revision der Diagnose. Die bei der Patientin schließlich auch noch bestehenden Blasenstorungen finden sich bei großen Meningeomen nicht selten. Nach OLIVECRONA (1934) sind sie im Rahmen einer allgemeinen geistigen Abstumpfung zu sehen.
Am 17. postoperativen Tag wurde die Patientin in gutem Zustand nach Hause entlassen, wobei vor allem der Augenbefund und der psychische Befund wesentlich gebessert war.
Die Diagnose multiple Sklerose wurde sicherlich zu früh gestellt. Die für diese Erkrankung notwendige Längsschnittbetrachtung war zum betreffenden Zeitpunkt noch nicht gegeben, die differentialdiagnostischen Möglichkeiten nicht ausgeschopft. Das Auftreten des ersten cerebralen Krampfanfalles mit Bewußtlosigkeit und Zungenbiß hätte Anlaß zu einer Überprüfung der Diagnose sein müssen. Der

Patientin wäre jahrelanges Leiden erspart geblieben.
Die Zeit, die von der primär gestellten Diagnose bis zur korrigierten verstrichen ist, liegt mit 12 Jahren erheblich über den von Lausberg gefundenen Durchschnittswerten (36,8 Monate). MUMENTHALER (1967) und FRICK et al. (1973) berichten, daß häufig neurologische Symptome und pathologische Augenbefunde bei frontobasalen Tumoren falsch interpretiert werden. Bei den Patienten Lausbergs, bei denen frontale Tumoren zunächst als multiple Sklerose verkannt wurden, waren die ersten Symptome Augensymptome. Frontale Tumoren führen häufig zu einer Stauungspapille, wobei bei Fortschreiten des Geschwulstwachstums alle Übergänge zur sekundären Optikusatrophie beobachtet werden können. Werden solche Veränderungen als temporale Abblassung bei multipler Sklerose gedeutet, werden die Weichen im Diagnosegang häufig falsch gestellt. Bei den Fundusveränderungen, die an eine multiple Sklerose denken lassen, müssen übrigens noch weitere Differentialdiagnosen erwogen werden (z.B. Periarteriitis nodosa, Lupus erythematodes, Diabetes, M. Boeck). Bei den Patienten Lausbergs lagen zur Zeit der Fehldiagnose hauptsächlich optische Störungen und Gesichtsfelddefekte vor. Einschränkungen der groben Kraft, Störungen des Muskeltonus und pathologische Reflexe waren zu diesem Zeitpunkt nicht vorhanden.
Wie schon erwähnt, wurde bei unserem Fall die Diagnose auf Grund einer Sehverschlechterung und einer rechtsseitigen Beinparese revidiert. 15 Jahre nach der Fehldiagnose wurde eine Angiographie angefertigt, die einen apfelgroßen, frontalen Tumor zeigte. Auch bei der Mehrzahl der Patienten Lausbergs wurde die richtige Diagnose auf Grund einer Verschlechterung der Befunde oder auf Grund zusätzlicher Symptome gestellt. In 73 % seiner Fälle führten Kontrastmitteluntersuchungen zur Operation, in anderen Fällen halfen neurologische, ophthalmologische und otologische Untersuchungen, die korrekte Diagnose zu stellen. Von den 120 Patienten, über die Lausberg berichtet, wurde bei 102 Patienten ein Tumor operativ verifiziert. 33 starben postoperativ, 60 wurden geheilt oder erfuhren durch die Operation eine Besserung, bei 9 Patienten besserte sich der Zustand nicht. Bei 56 Fällen war man der Meinung, daß eine früher gestellte korrekte Diagnose einen besseren postoperativen Verlauf zur Folge gehabt hätte. In 44 Fällen nahmen die Operateure an, daß die späte Diagnose keinen besonderen Einfluß auf den postoperativen Verlauf hatte. Bei unserer Patientin ist es erstaunlich, daß es nach der Operation noch zu einer sehr erfreulichen Besserung der Befunde kam, obwohl die Korrektur der Diagnose erst nach 15 Jahren erfolgte. (Tab. II)

Bei unserem zweiten Fall liegt die Fehldiagnose 12 Monate vor der operativen Verifizierung eines Glioblastoms rechts fronto-parietal. Die Patientin wurde wegen einer damals 4 Jahre bestehenden Gangunsicherheit antirheumatisch therapiert. An

dieser Stelle muß die Frage aufgeworfen werden, ob die solange bestehende Gangunsicherheit überhaupt tumorbedingt war. Wenn man dies annimmt, muß bezweifelt werden, daß es sich bei dem Tumor primär um ein Glioblastom handelte. Denn eine insgesamt 5-jährige Anamnese kommt bei einem Glioblastom nicht vor. Es ist daher anzunehmen, daß es sich primär um ein Astrozytom oder Oligodendrogliom handelte, das später zum Glioblastom entartete. Als dann eine Optikusentzündung diagnostiziert wurde, führte dies zu der Fehldiagnose multiple Sklerose. Auf die Problematik bei der Beurteilung von Augensymptomen wurde bei der Besprechung von Fall I bereits eingegangen. H. J. BAUER (1974) weist in diesem Zusammenhang darauf hin, daß eine Retrobulbärneuritis häufig zu Unrecht diagnostiziert wird. Besondere Vorsicht müsse man bei der Beurteilung einer temporalen Abblassung walten lassen. Dieses Symptom ist nicht beweisend für das vorherige Vorhandensein einer Retrobulbärneuritis, wenn ophthalmologische Untersuchungen keine optischen Defekte (Skotome) ergeben. Er findet bei einer Untersuchung von über 812 Fällen von temporaler Abblassung nur in 36 % optische Defekte. Bei unserer Patientin wurde bei der Aufnahme in der Neurochirurgischen Klinik folgender Augenhintergrundsbefund erhoben: Papille beiderseits unscharf begrenzt, leicht prominent, temporale Abblassung. Es lag also eine Stauungspapille mit Übergang zur Atrophie vor. Solche Veränderungen werden häufig verkannt. Eine Abblassung der Optikusscheibe ist auch zu sehen bei Anämien, schwerer Mangelernährung, exogenen Intoxikationen, Nikotinabusus und Lupus erythematodes. Eine vorübergehende Sehbeeinträchtigung kann außerdem vorliegen bei einer Carotis-Stenose, einer Basilaris-Insuffizienz, bei einem basalen Aneurysma, bei einem raumfordernden Prozeß im Gebiet des Chiasmas, bei Diabetes, Neurosyphilis, cerebralen Krampfanfällen und bei langdauernder Einnahme von Antikonzeptiva.
Drehschwindel, verstärkte Gangunsicherheit und Harninkontinenz sowie Kopfschmerzen und Erbrechen gaben Anlaß zur Revision der Diagnose. Es lagen also bereits Hirndruckzeichen vor, als die richtige Diagnose gestellt wurde. Die Patientin lief 12 Monate unter "Encephalomyelitis disseminata".
Die Zeitdauer der Untersuchung Lausbergs, der eine Durchschnittsdauer von 29,8 Monaten errechnete, war annähernd doppelt so lang. Wie in unserem Fall waren auch bei 7 seiner 15 Fälle mit fronto-parietalen Hirngeschwülsten Motilitätsstörungen der unteren Extremitäten das erste Symptom. Der Verlauf war in zwei Drittel seiner Fälle progressiv - wie auch in unserem Fall. Unsere Patientin wies mit Ausnahme einer Facialismundastschwäche keine Hirnnervenausfälle auf. Lausberg fand bei 6 seiner 15 Patienten Hirnnervenaffektionen. Meist waren der N. facialis und N. hypoglossus beteiligt. Koordinationsstörungen waren nur in den betroffenen Extremitäten vorhanden.

In unserem Fall lag eine verlangsamte Diadochokinese ohne Seitendifferenz und ein Intentionstremor an den unteren Extremitäten vor. Es fiel eine Falltendenz nach rechts und hinten auf.
Die korrekte Diagnose wurde wie bei allen Fällen Lausbergs auf Grund der Kontrastmitteluntersuchungen gestellt. Alle seine Patienten wurden operiert, einer starb postoperativ. Die Frage, ob eine frühere Diagnose den postoperativen Verlauf begünstigt hätte, wurde in 9 Fällen (60 %) verneint. Folgt man der Annahme, daß bei unserer Patientin zunächst ein Astrozytom oder ein Oligodendrogliom vorlag, das später zum Glioblastom entartete, so hatte diese Fehldiagnose sehr wohl Auswirkungen auf den weiteren Verlauf der Erkrankung. War jedoch die anfangs bestehende Gangunsicherheit nicht tumorbedingt und der später nachgewiesene Tumor primär ein Glioblastom, so hatte die verspätete korrekte Diagnose keinen Einfluß auf den postoperativen Verlauf. Die Patientin verstarb 3 Monate nach der Operation nach erfolgter Bestrahlung. (Tab. III)

Die Anamnese unseres dritten Falles ist mit 7 Monaten wesentlich kürzer als die Anamnesen der beiden ersten Patienten. Es traten Parästhesien an den rechtsseitigen Extremitäten auf. 4 Wochen nach Beginn der Erkrankung kam eine Parese des rechten Beines hinzu. Auf Grund des Verlaufes wurde eine multiple Sklerose diagnostiziert. Der Verlauf war weiter progredient. Es traten nacheinander eine Aphasie, Schluck- und Gangstörungen auf. Die Bewußtseinslage verschlechterte sich. Bei der Aufnahme bestand ein stuporöses Zustandsbild. Anlaß zur Fehldiagnose war der klinische Verlauf, wobei die Sensibilitätsstörung plötzlich auftrat, zunächst diskret den 2. und 3. Finger betraf und später wiederum plötzlich auf Fuß und Unterschenkel übergriff. Eine Revision der Diagnose wurde auf Grund des progredienten Verlaufs vorgenommen. Die Befunde von Hirnszintigramm und EEG wiesen auf das Vorliegen einer Hirngeschwulst hin. Die Angiographie ergab keinen sicheren Anhalt für das Vorliegen eines Tumors. Bei der Operation fand sich ein Tumor links parietal, bis zur Fissura sylvii reichend. Der Patient verstarb postoperativ. Die Sektion ergab eine Großhirn-Glioblastomatose beider Hemisphären. Die primär bestehenden Symptome können sowohl als Tumorzeichen als auch im Sinne einer beginnenden multiplen Sklerose gedeutet werden.

F. KÄPPELI und R. WÜTHRICH (1972) berichten über Untersuchungen über den Erstschub bei multipler Sklerose. Bei schubweisem Verlauf finden sie bei 36 % sensible Symptome und bei 28 % motorische Symptome. Bei progredientem Verlauf führen motorische Symptome mit 49 % die Liste an, gefolgt von sensiblen Symptomen (33 %). Bei polysymptomatischem Beginn der Erkrankung überwiegen weitaus sensible und motorische Störungen. Bei dieser Verlaufsform fehlen jedoch

die sonst sehr häufig auftretenden Sehstörungen. A. SCHRADER (1969) fand bei 78 % seiner 500 MS-Patienten die Symptomentrias nach Marburg-Pette (Augensymptome, cerebellare Ataxie, spastische Paresen bei fehlenden Bauchdeckenreflexen). Pyramidal-motorische Störungen fand er bei 88 %.
Von den ersten Symptomen bis zur Fehldiagnose verstrichen 3 Monate. Die Fehldiagnose wurde nach 4 Monaten revisiert. In dieser Zeit entwickelte sich eine Aphasie. JOHN F. KURTZKE (1970) betont, daß das Auftreten von aphasischen Störungen fast dazu ausreicht, eine multiple Sklerose auszuschließen. Bei der Mehrzahl der Patienten Lausbergs imponierte als erstes Symptom motorische Schwäche einer unteren Extremität, gefolgt von Sensibilitätsstörungen. Bei zwei Dritteln seiner Fälle war der Verlauf progredient. In 14 seiner 15 Fälle waren Monoparesen oder Hemiparesen vom zentralen Typus vorhanden. Bauchdeckenreflexe waren ein- oder beidseitig in 5 Fällen vermindert. Anlaß zur Fehldiagnose gaben in seiner Untersuchung bei 11 Fällen neurologische Befunde. Die restlichen Fehldiagnosen wurden auf Grund von Fundusveränderungen und auf Grund von negativen Ergebnissen der Kontrastmitteluntersuchungen gestellt.
Eine früher gestellte korrekte Diagnose hätte den postoperativen Verlauf bei unserem Patienten nicht wesentlich beeinflußt. (Tab. IV)

Bei unserem vierten Fall waren die Anfangssymptome heftige Kopfschmerzen. Es trat eine Augenmuskellähmung dazu, die schließlich zur Diagnose multiple Sklerose führte. Vom Beginn der Erkrankung bis zur Fehldiagnose vergingen 4 Monate. Es kamen eine depressive Verstimmung, Paresen, Schluckbeschwerden und Erbrechen hinzu. Nach weiteren 3 Monaten wurde auf Grund des progressiven klinischen Verlaufs mit Hilfe einer Echo-Encephalographie und einer Ventrikulographie mit positivem Kontrastmittel die Diagnose revidiert. Es lag ein Tumor im Bereich des Mittelhirns und der Brücke vor.
Raumfordernde Prozesse im Bereich des Hirnstammes werden wegen der Mannigfaltigkeit der Symptome und der häufig vorkommenden Remissionen immer wieder als multiple Sklerose verkannt. Wenn sich das Geschwulstwachstum über Jahre erstreckt, ist ein Wechsel im Ausmaß der Beschwerden möglich. Da außerdem bei Tumoren dieser Lokalisation häufig die Zeichen einer Erhöhung des intrakraniellen Druckes fehlen, ergibt sich bei ihnen häufig ein Anlaß zu diagnostischen Irrtümern. Die Schwierigkeiten der Differentialdiagnose zwischen multipler Sklerose und Tumoren im Bereich des Hirnstammes wurden bereits von PETTE (1932) erwähnt. H. J. BARNETT (1952) berichtet in einer Studie über 90 verifizierte Hirnstammtumoren. Das Durchschnittsalter seiner Patienten fiel in die 4. Dekade. Im Verlauf der Erkrankung traten häufig Störungen der Blasenfunktion und verschiedene Typen von motorischen und sensiblen Ausfällen auf. Barnett

weist auf eine ziemlich hohe Anzahl von Frühsymptomen hin, die weder die Natur noch die Lokalisation der Schädigung erkennen lassen, und die in einer Reihe von Fällen zu diagnostischen Irrtümern führten. SARKARI (1969) berichtet von 4 Fällen, bei denen ein Tumor im Hirnstamm vorlag. Sämtliche Fälle verliefen in Schüben, denen vollständige Remissionen folgten. Er weist besonders darauf hin, daß bei solchem Verlauf die Diagnose multiple Sklerose naheliegt. Besondere Vorsicht sollte man bei den Hirnstammzeichen walten lassen, die von heftigen Kopfschmerzen und Erbrechen begleitet werden. Jede scheinbare Veränderung der Lokalisation des Krankheitsprozesses erfordere besondere Beachtung. Die Diagnose eines Glioms des Hirnstammes verschlechtere zwar die Prognose, aber es ergeben sich unter Umständen Möglichkeiten für eine neurochirurgische Behandlung, wenn auch meist nur Palliativeingriffe in Frage kommen.
Über den Mechanismus der Schübe und Remissionen ist man sich noch im Unklaren. Man weiß jedoch, daß die Tumoren häufig Nekrosen, Zysten und Blutungen aufweisen. Dazu treten noch Ödeme im umgebenden Hirngewebe, welche durch Corticosteroide beeinflußt werden können. Diese als Remission angesehene Antwort kann die Diagnose Multiple Sklerose neu beleben. H. J. BARNETT (1972) berichtet von einem Fall, bei dem wegen vollständiger Remission eine multiple Sklerose diagnostiziert worden war. Der Patient entwickelte Schwindel und cerebellare Zeichen. Nach Anfertigung eines Ventriculogramms, das keine Besonderheiten zeigte, trat ein Papillenödem und eine Rötung der Optikusscheibe mit Zentralskotom auf. Man vermutete eine Optikusentzündung. Post mortem fand man einen primären Brückentumor, der sich über die Brückenarme ins Kleinhirn erstreckte. Der dritte Ventrikel war stark vergrößert, so daß das Skotom Folge einer Kompression des Nervus optikus war.

WHITE (1963) berichtet über eine Untersuchung über 44 Patienten mit Hirnstammtumoren. Über 75 % der Fälle wiesen Gangstörungen, 70 % Doppelbilder auf. Kopfschmerzen bestanden bei über 50 % der Fälle. Alle Patienten hatten Hirnnervenausfälle. Die Funktion des N. facialis war in 75 % der Fälle gestört.
Bei unserem Patienten waren eine Abducensparese und heftige Kopfschmerzen Anlaß zur Diagnose multiple Sklerose. Beide Symptome werden in der Literatur bei der multiplen Sklerose beschrieben, können aber, wie oben erwähnt, auch bei raumfordernden Prozessen vorkommen. Die Symptomatik unseres Patienten ließ zunächst wohl an eine multiple Sklerose denken. Der progrediente Verlauf mit Hemiparese und Hirnnervenausfällen wies auf einen raumfordernden Prozeß im Bereich des Stammhirns hin. Bis zur Revision der Fehldiagnose vergingen 3 Monate. Bei den Patienten Lausbergs, der über 13 Fälle mit Tumoren im Bereich des Hirnstammes berichtete, bei denen zunächst eine multiple Sklerose diagnostiziert

worden war, vergingen im Durchschnitt 14 Monate bis zur Korrektur der Diagnose. In 9 seiner Fälle bewiesen Kontrastmittelverfahren, wie auch bei unserem Patienten, das Vorliegen eines Tumors. Auf den weiteren Verlauf der Erkrankung hatte die Fehldiagnose bei unserem Patienten keinen Einfluß, da eine operative Entfernung des Tumors auch zu einem früheren Zeitpunkt nicht möglich gewesen wäre. Bemerkenswert ist, daß nach liquorableitender Operation und Strahlentherapie für 8 Monate Beschwerdefreiheit bestand. (Tab. V)

Bei unserem fünften Fall wurde die Diagnose multiple Sklerose gestellt, nachdem etwa 3 Jahre lang Kopfschmerzen und Parästhesien im Bereich der rechten Gesichtshälfte bestanden hatten. 12 Monate später wurde wegen weiter bestehender Kopfschmerzen, sowie wegen hinzutretender Augensymptome und einer Störung des N. VIII die Diagnose revidiert. Eine Stauungspapille von 4 - 5 Dioptrien, der Echobefund (Ventrikelerweiterung), der Liquorbefund (Eiweißerhöhung) und eine Vertebralisangiographie wiesen auf ein später operativ verifiziertes Akustikusneurinom hin. Daß Parästhesien häufige Zeichen einer multiplen Sklerose sind, wurde bereits oben erwähnt. Heftige Kopfschmerzen jedoch sind ein selteneres Symptom (11 %, BAUER 1974). Die Anamnese bis zur Fehldiagnose dauerte 3 Jahre, diese wurde nach 12 Monaten revidiert. Zur Korrektur führten ein kompletter Ausfall des Cochlearis, des Vestibularis und des rechten Mundfacialisastes. Zur Differentialdiagnose ist zu bemerken, daß beim Akustikusneurinom die Störungen des Cochlearis und des Vestibularis weitgehend parallel verlaufen, während bei der multiplen Sklerose speziell die Hörschärfe für die Obertöne zumeist erheblichen Schwankungen unterliegt (BODECHTEL 1974). Bei unserer Patientin stellte eine Röntgenübersichtsaufnahme eine Usurierung der rechten Felsenbeinspitze dar. Das Echo zeigte eine Erweiterung des dritten Ventrikels. Der Gesamteiweißwert im cisternalen Liquor betrug 4,0 Kafka-Einheiten. Eine Vertebralisangiographie wies auf das Vorliegen eines Tumors im Kleinhirnbrückenwinkel hin. Die Patientin kam postoperativ ad exitum. WIECK (1964) berichtet über einen ähnlichen Fall, bei dem wegen einer Harninkontinenz und einer langsam progredienten Schwäche in den Extremitäten nach einer Remission eine multiple Sklerose diagnostiziert worden war. Wegen des Auftretens eines Druckes im Nacken beim Lachen und beim Stuhlgang und wegen der für die multiple Sklerose atypischen seelischen Veränderungen wurde die Diagnose revidiert. Die bei Hirntumoren oft depressive Stimmungslage war bei unserer Patientin nicht vorhanden. Bei Patienten mit multipler Sklerose findet man gehäuft eine unbegründete Euphorie. Lausberg fand bei seiner Untersuchung, daß 66 % seiner Patienten, bei denen ein Kleinhirnbrückenwinkeltumor vorlag und zunächst eine multiple Sklerose diagnostiziert worden war, zur Zeit der Fehldiagnose Mono- oder Hemi-

paresen, 59 % Koordinationsstörungen, über 75 % Störungen der Hirnnerven im Kleinhirnbrückenwinkelbereich und weniger als die Hälfte seiner Patienten Hör- und Gleichgewichtsstörungen hatten. Er weist darauf hin, daß keine Störungen der Bauchdeckenreflexe und kein Verlust der Sensibilität mit Ausnahme des N. trigeminus auftrat. In 23 % seiner Fälle fand man Veränderungen am Augenhintergrund. Die Dauer der Fehldiagnosen betrug im Durchschnitt 33 Monate. Bei unserer Patientin wurde die Fehldiagnose "bereits" nach 14 Monaten revidiert. Bei ihr wie bei der überwiegenden Mehrzahl der Patienten Lausbergs führte ein Fortschreiten der neurologischen Symptome zur Revision der Diagnose. In 76 % waren die behandelnden Neurochirurgen der Meinung, daß ein günstigerer postoperativer Verlauf eingetreten wäre, wenn die korrekte Diagnose zu einem früheren Zeitpunkt gestellt worden wäre. Dies ist sicherlich auch in unserem Fall anzunehmen. Wenn bei einem Brückenwinkeltumor bereits Ventrikelerweiterung und Stauungspapille vorliegen, handelt es sich um ein ausgesprochenes Spätstadium, bei dem die Brücke komprimiert ist und der Versuch einer Tumorexstirpation mit einem erheblichen Operationsrisiko belastet ist. Erstaunlich ist bei unserer Patientin, daß die Hörstörung of enbar sehr spät bemerkt wurde (wahrscheinlich auch von der Patientin selbst). Wären die Störungen im Bereich des 8. Hirnnerven früher festgestellt worden, wäre der Verlauf sicherlich günstiger gewesen. (Tab. VI)

VI. Schlußfolgerungen

Eine spezifische Reaktion für den Nachweis einer multiplen Sklerose gibt es nicht. Der klinische Verlauf ist nicht einheitlich. Bei einer schubweisen Entwicklung eines neurologischen Syndroms wird ohne Rücksicht auf die Aussagekraft der einzelnen Symptome zu häufig das Vorliegen einer multiplen Sklerose angenommen. Nur wenn bei einem schubförmigen Verlauf eine disseminierte Herdbildung abgeleitet werden kann, darf ernsthaft an eine multiple Sklerose gedacht werden. Liegen Symptome vor, die weitere differentialdiagnostische Schlüsse zulassen, muß jede kausal zu behandelnde Erkrankung zweifelsfrei ausgeschlossen werden. Häufig verursachen Tumoren im Bereich des Hirnstammes Krankheitsbilder mit Schüben und Remissionen. Auch eine wechselnde Symptomatik wurde bei ihnen beschrieben. Die besonderen Schwierigkeiten bei Geschwülsten im Bereich des Hirnstamms sind einerseits durch regressive Veränderungen, Resorptionsvorgänge und Ödembildung zu erklären, andererseits durch die Tatsache, daß bei Tumorwachstum im Hirnstamm - auch bei noch geringer Ausdehnung - verschiedene Hirnnervenkerne und lange Bahnen tangiert werden können. Sowohl Tumoren im Bereich des Stirnhirns als auch solche im Kleinhirnbrückenwinkel gehen häufig mit Nachbarschafts- und Fernsymptomen einher. Augenmuskelparesen und Störungen der Pyramidenbahnen können als Fernsymptome gewertet werden. Die Doppeldeutigkeit dieser Symptome ist zu betonen. Diagnostische Probleme ergeben sich auch, wenn bei Tumoren eine echte disseminierte Symptomatik vorliegt, was bei multiplen Tumoren (z. B. im Rahmen eines M. Recklinghausen) oder bei diffusem Tumorwachstum (Gliomatosen) der Fall sein kann. Aus Einzelsymptomen läßt sich niemals auf eine multiple Sklerose oder auf einen raumfordernden intrakraniellen Prozeß schließen. Die Problematik bei der Diagnostik einer Hirngeschwulst liegt darin, daß ein im Frühstadium der Erkrankung erhobener negativer Untersuchungsbefund, z. B. ein negatives Angiogramm, zu einer falschen diagnostischen Sicherheit führen kann. Hätte man jedoch bei unserem ersten Fall nach dem Auftreten des ersten cerebralen Krampfanfalles (3 Jahre nach der Diagnose multiple Sklerose) die Patientin einer gezielten Tumordiagnostik unterzogen, wären dieser sehr wahrscheinlich viele Beschwerden erspart geblieben.

Die Beurteilung der Augensymptome bietet besondere differentialdiagnostische Schwierigkeiten, zumal bei der ophthalmoskopischen Diagnose dem Untersucher bei der Beurteilung ein weiter Spielraum gesetzt ist. Eine temporale Blässe der Papillen beweist nicht, daß eine Retrobulbärneuritis abgelaufen ist, wenn keine Skotome nachgewiesen werden. Das alleinige Vorliegen von Papillenveränderungen ist kein ausreichender Hinweis auf eine der beiden Erkrankungen (Tumor oder multiple Sklerose). Spastische Paresen, das Fehlen von Bauchhautreflexen und

Störungen der Blasen-Darm-Funktion sprechen sicherlich für das Vorliegen einer multiplen Sklerose, sind jedoch auch bei Tumoren des Kleinhirnbrückenwinkels und des Hirnstammes nicht ungewöhnlich. Wir haben sogar gesehen (Casus I), daß bei Stirnhirntumoren Blasenstörungen vorkommen können. Bulbopontine Prozesse sowie Tumoren in der cerviko-occipitalen Übergangsregion verursachen häufig ein buntes Bild mit Schwindel, wechselnden Parästhesien in separaten Körperabschnitten und cerebellaren Erscheinungen. Ein bloßer Wechsel der Intensität der Beschwerden ohne Wechsel der Lokalisation ist meistens durch einen raumfordernden intrakraniellen Prozeß bedingt.
Einige Symptome lassen eine multiple Sklerose nahezu ausschließen; z. B. eine Aphasie, eine Erhöhung des Gesamteiweißwertes im Liquor über 2,7 Kafka-Einheiten, Jacksonanfälle. Zur differentialdiagnostischen Klärung sind Kontrastmittelverfahren wie Angiographie und Ventrikelfüllung indiziert. Gelegentlich in der Literatur beschriebene Exacerbationen einer multiplen Sklerose nach Kontrastmitteluntersuchungen fallen angesichts der therapeutischen Konsequenzen beim Vorliegen eines Tumors nicht ins Gewicht.

Eine Fehlentscheidung läßt sich wahrscheinlich niemals ganz vermeiden. Beide Krankheitsbilder - multiple Sklerose und Hirntumor - können sich in ihrer Symptomatik überschneiden. Deshalb muß eine subtile Erhebung der Anamnese, eine sorgfältige Verlaufsbeobachtung mit Registrierung aller sich ändernder Symptome und gegebenenfalls eine Kontrastmitteldiagnostik die jeweilige Diagnose bestätigen. An bestimmten kritischen Regionen des Zentralnervensystems ist besondere Vorsicht geboten. Selbst die scheinbar sichere Diagnose einer multiplen Sklerose sollte bei Exacerbationen, die auf die kritischen Stellen hinweisen, überprüft werden, besonders, wenn ungewöhnliche Symptome wie cerebrale Krampfanfälle, Kopfschmerzen, seltene Liquor- und Stoffwechselbefunde vorliegen. Trotz des großen technischen Fortschritts wird die Fehldiagnose multiple Sklerose ein ernstes Problem bleiben, das Neurologen und Neurochirurgen gleichermaßen auch weiterhin beschäftigen wird.

Tabelle I

Häufigkeit der geläufigsten cerebrospinalen Symptome bei 500 MS-Patienten

(aus A. SCHRADER und O. STOCHDORPH 1969)

Charcotsche Trias	14 %
(Nystagmus, skand. Sprache, Intentionstremor)	
Symptomentrias Marburg-Pette	78 %
(Augensymptome, cerebell. Ataxie, spast. Paresen bei fehlenden BDR)	
Pyramidalmotorische Störungen	88 %
(spastische Paresen der unteren Extremitäten)	72 %
(schlaffe Paresen der unteren Extremitäten)	17 %
(spastische Paresen der oberen Extremitäten)	30 %
(schlaffe Paresen der oberen Extremitäten)	4 %
Ataktische Phänomene	
untere Extremitäten	38 %
obere Extremitäten	61 %
Typischer Intentionstremor	42 %
Kopf- und Rumpfwackeln	12 %
Reflexstörungen	
untere Extremitäten	93 %
obere Extremitäten	37 %
Fehlende Bauchdeckenreflexe	97 %
Nystagmus	56 %
Augensymptome	66 %
Optikusaffektion	41 %
Augenmuskelparesen	25 %
Störungen der übrigen Hirnnerven	24 %

Gleichgewichtsstörungen, Schwindel	23 %
Sensibilitätsstörungen und Mißempfindungen insgesamt	60 %
(objektive Sensibilitätsstörungen)	32 %
(subjektive Reizerscheinungen, Parästhesien)	40 %
Schmerzphänomene	4 %
Blasenstörungen	57 %
Kombinierte Blasen-Darm-Störungen	17 %
Extrapyramidale Störungen	
Rigor-Hyperkinese	7 %
Zwangslachen, Zwangsweinen	12 %
Pathologische Liquorbefunde	84 %

Tabelle II

Fehldiagnose: "Cerebrale Form von MS" bei frontobasalem Tumor (Casus I)

Lokalisation	fronto-basal
Histologie	Meningeom
Dauer der Erkrankung bis zur Fehldiagnose	12 Monate
Verlauf der Erkrankung bis zur Fehldiagnose	progressiv
Erste Beschwerden	Kopfschmerzen, Paresen, Nackensteifigkeit
Erste Befunde	
Hirnnerven	XII
Extremitäten	Halbseitenlähmung
Sensibilität	o. B.
Koordination	o. B.
Augenhintergrund	o. B.
Liquor	o. B.
Grund der Fehldiagnose	Hirnnervenausfall und Störungen der Motorik
Dauer der Fehldiagnose	15 Jahre
Korrektur der Fehldiagnose	durch Angiographie
Operation	ja
Postoperativer Tod	nein
Wegen verspäteter Diagnose ungünstiger Verlauf	non quoad vitam

Tabelle III

Fehldiagnose: "Cerebrale Form von MS" bei frontoparietalem Tumor (Casus II)

Lokalisation	fronto-parietal
Histologie	Glioblastoma multiforme
Dauer der Erkrankung bis zur Fehldiagnose	48 Monate
Verlauf der Erkrankung bis zur Fehldiagnose	schubweise
Erste Beschwerden	Gangunsicherheit, Sehverschlechterung
Erste Befunde	
Hirnnerven	III, temporale Abblassung
Extremitäten	o. B.
Sensibilität	o. B.
Koordination	Gangunsicherheit
Grund der Fehldiagnose	Gangunsicherheit, Augenbeteiligung
Dauer der Fehldiagnose	12 Monate
Korrektur der Fehldiagnose	durch progredienten Verlauf, Angiographie
Operation	ja
Postoperativer Verlauf	nein
Wegen verspäteter Diagnose ungünstiger Verlauf	möglicherweise

Tabelle IV

Fehldiagnose: "Cerebrale Form von MS" bei parietalem Tumor (Casus III)

Lokalisation	parietal
Histologie	Glioblastoma multiforme
Dauer der Erkrankung bis zur Fehldiagnose	3 Monate
Verlauf der Erkrankung bis zur Fehldiagnose	progressiv
Erste Beschwerden	Parästhesien
Erste Befunde	
Hirnnerven	o. B.
Extremitäten	Parese rechtes Bein
Sensibilität	Parästhesien
Grund der Fehldiagnose	"disseminierte Herdbildung"
Dauer der Fehldiagnose	4 Monate
Korrektur der Fehldiagnose	durch progredienten Verlauf, Angiographie
Operation	ja
Postoperativer Tod	ja
Wegen verspäteter Diagnose ungünstiger Verlauf	nein

Tabelle V

Fehldiagnose: "Cerebrale Form von MS" bei Tumoren im Bereich des Hirnstammes (Casus IV)

Lokalisation	Mittelhirn
Histologie	Glioblastom
Dauer der Erkrankung bis zur Fehldiagnose	4 Monate
Verlauf der Erkrankung bis zur Fehldiagnose	schubweise mit Remissionen
Erste Beschwerden	Kopfschmerzen, Augenmuskellähmung
Erste Befunde	
Hirnnerven	Abducensparese
Extremitäten	o. B.
Sensibilität	o. B.
Koordination	o. B.
Grund der Fehldiagnose	schubweiser Verlauf mit Abducensparese
Dauer der Fehldiagnose	3 Monate
Korrektur der Fehldiagnose	durch progressiven Verlauf, pos. Ventrikulographie
Operation	inoperabel, Spitz-Holter-Ventil
Postoperativer Tod	nein
Wegen verspäteter Diagnose ungünstiger Verlauf	nein

Tabelle VI

Fehldiagnose: "Cerebrale Form von MS" bei Tumoren im Kleinhirnbrückenwinkel (Casus V)

Lokalisation	Kleinhirnbrückenwinkel
Histologie	Neurinom
Dauer der Erkrankung bis zur Fehldiagnose	3 Jahre
Verlauf der Erkrankung bis zur Fehldiagnose	schubweise
Erste Beschwerden	Kopfschmerzen, Parästhesien
Erste Befunde	
Hirnnerven	V, XII
Extremitäten	o. B.
Sensibilität	Parästhesien rechte Gesichtshälfte
Koordination	o. B.
Augenhintergrund	o. B.
Grund der Fehldiagnose	schubweiser Verlauf mit Remissionen
Dauer der Fehldiagnose	12 Monate
Korrektur der Fehldiagnose	rez. Sehstörungen, STP, Schwerhörigkeit rechtes Ohr, Angiographie
Operation	ja
Postoperativer Tod	ja
Wegen verspäteter Diagnose ungünstiger Verlauf	ja

VII. Zusammenfassung

In der neurochirurgischen Universitätsklinik der Universität Erlangen-Nürnberg wurden in den Jahren 1965 - 1973 1256 Hirntumoren operativ verifiziert. Bei 5 Patienten war in der Anamnese eine multiple Sklerose diagnostiziert worden. Die Symptomatik der Encephalomyelitis disseminata wird geschildert. Es schließt sich die Darstellung der Symptome an, die durch Hirngeschwülste verursacht werden können. Die diagnostischen Möglichkeiten, raumfordernde intrakranielle Prozesse zu verifizieren, werden besprochen. In der Kasuistik werden die Krankengeschichten unserer 5 Patienten dargestellt, in der Diskussion analysiert, wobei besonders darauf eingegangen wird, was jeweils der Anlaß für die Fehldiagnose war und was bei der Stellung der Fehldiagnose nicht genügend beachtet wurde. Die Diskussion enthält außerdem einen Vergleich unserer Fälle mit der Literatur; Gemeinsamkeiten bzw. Unterschiede werden dabei herausgestellt. Im letzten Abschnitt der Arbeit werden die Hauptschwierigkeiten bei der Differentialdiagnose Hirntumor / multiple Sklerose zusammengefaßt und Schlußfolgerungen für das diagnostische Vorgehen gezogen.

VIII. Literaturverzeichnis

1. ABB, L. u. SCHALTENBRAND, G. — Statistische Untersuchungen zum Problem der multiplen Sklerose, Dtsch. Zeitschr. Nervenheilk. 174, 199 - 218 (1955)

2. ABROMS, J. F. — Spontaneous intracerebral haemorrhage in patients suspected of multiple sclerosis, J. Neurol. Neurosurg. Psychiat. (1971) 34, 157 - 162

3. MC ALPINE, D., LUMSDEN, C. E. and ACHESON, E. D. — Multiple sclerosis, Edinburgh and London (1965)

4. ARATJUNOV, A. J. — Zitat nach Österreich (1962)

5. BAMMER, H. G. — Multiple Sklerose, Pathologie-Ätiologie - Epidemiologie Fortschritt der Medizin 86, 713 - 715 (1968)

6. BAMMER, H. G. — Multiple Sklerose in: Innere Medizin in Praxis und Klinik, hrsg. von Hornbostel H., Kaufmann W., Siegenthaler W., Stuttgart, Thieme Verlag (1973)

7. BARNETT, H. J. and HYLAND, H. J. — Tumours involving the brain stem. A study of 90 cases arising in the brain stem, fourth ventricle and pineal tissue, Quart. J. Med. 21, 265 - 284 (1952)

8. BAUER, H. J. ORTNER, H. and POSER, S. — Neurological aspects of false diagnosis and failure to diagnose multiple sclerosis, in: Advances in Neurosurgery 2, 145 - 151 (eds. Klug W., Brock

M., Klinger M., Spoerri O.)
Springer Verlag Berlin, Heidelberg, New York (1975)

9. BAY, E. — Diagnostische Probleme der multiplen Sklerose in: Multiple Sklerose, hrsg. von Bronisch F. W., 2. Auflage Stuttgart, Ferdinand Enke Verlag (1964)

10. BING, R. — Lehrbuch der Nervenkrankheiten Basel (1952), Verlag Schwabe

11. BING, R. — Kompendium der tropischen Gehirn- und Rückenmarksdiagnostik, Wien (1925)

12. BODECHTEL — Differentialdiagnose neurologischer Krankheitsbilder, 3. Auflage Stuttgart, Thieme Verlag (1974)

13. BRONISCH, F. W., RAUCH, H. J. — Zur Pathogenese der epileptischen Anfälle bei multipler Sklerose, Dtsch. Zeitschr. Nervenheilk. 158, 1741 - 1748 (1974)

14. BRONISCH, F. W. — Multiple Sklerose, 2. Auflage, Stuttgart Ferdinand Enke Verlag (1964)

15. CARSWELL, R. — Illustration of the elementary forms of disease (Atrophie), Longman, London (1838)

16. CRUVEILLHIER, L. J. B. — Atlas d' Anatomie Pathologique Paris, Bailliere I. B. (1842)

17. CURRIER, S. and WRICH, H. — Concurrence of multiple sclerosis and Glioma, J. Neurol., Neurosurg. Psychiatr. 37, 598 - 605 (1974)

18. CURSCHMANN — Bemerkungen zur Frühdiagnose der multiplen Sklerose, Med. Klinik 2, (1906) 931 - 935

19. DRIESEN, W. — Operationsbefunde am Zentralnervensystem bei basilaren Impressionen und verwandten Mißbildungen der atlanto-occipitalen Übergangsregion, Acta Neurochir. 9, 9 - 68 (1961)

20. EADLE, M. J., SUTHERLAND, J. M. and TYRER, J. H. — Recurrent monocular blindness of uncertain cause, Lancet 1, 319 - 321 (1968)

21. EISELSBERG, A. und RANZI, E. — Zitat nach Marburg (1921) in Archiv für Klin. Chirurgie, Bd. 102, Heft 2, Fall 99

22. FARAGO, J. und DUX, A. M. — Atypische klinische Aspekte der multiplen Sklerose, Schweiz. Arch. Neurol., Neurochir., Psychiatr. 109, 217 - 227 (1974)

23. FRERICHS, F. Th. — Über die Hirnsklerose, Archiv für die gesamte Medizin 10 334 (1849)

24. FRICK, E. und ANGSTWURM, H. — Diagnose multiple Sklerose, Münchn. Med. Wochenschr. 115 1075 - 1081 (1973)

25. GUSSENBAUER, — Zitat nach O. Marburg (1921) Wiener klinische Wochenschrift 38 (1902)

26. HALLER, H. — Hauptkapitel der modernen Neurologie: Multiple Sklerose, S. 41, Verlag Dr. Banaschewsky München-Grafelfing (1973)

27. HIERONS, R. — Brain stem angioma confirmed by arteriography. Relapsing symptoms and signs strongly suggestive of disseminated sclerosis, Proc. Roy. Soc. Med. 46, 195 - 196 (1953)

28. HIPPEL, E. — Ein Fall von multiplen Sarkomen des gesamten Nervensystems und seiner Hüllen verlaufend unter dem Bilde der multiplen Sklerose, Dtsch. Zeitschr. für Nervenheilkunde 2, 388 - 413 (1892)

29. HOPF, H.C., STAMATOVIC, A.M. und WAHREN, W. — Die cerebralen Anfälle bei der multiplen Sklerose, Z. Neurol. 198, 256 - 279 (1970)

30. JANZEN, R. — Entstehung von Fehldiagnosen Thieme Verlag Stuttgart (1970)

31. JANZEN, R. — Differentialdiagnostische Schwierigkeiten bei multipler Sklerose, Dtsch. Med. Wochenschr. 92, 764 - 765 (1967)

32. KÄPPELI, F. und WÜTHRICH, R. — Untersuchungen über den Erstschub bei multipler Sklerose und dessen Bedeutung für die Diagnosestellung, Schweiz. Rundschau Med. (Praxis) 61, 1226 - 1231 (1972)

33. KUGLER, J. — Elektroencephalographie in Klinik und Praxis, Thieme Verlag Stuttgart (1963)

34. KUNZE, S. — Die zentrale Ventrikulographie mit wasserlöslichen, resorbierbaren Kontrastmitteln, Springer Verlag Berlin, Heidelberg, New York (1974)

35. KURTZKE, J.F. — Clinical manifestations of multiple sclerosis, Hdb. Clin. Neurol. PJ Vinkent GW Bruyn Bd. 9, 161 - 216 (1970)

36. KURTZKE, J.F. — Diagnosis and differential diagnosis of multiple sclerosis , Acta Neurol. Scandinav. 46, 484 - 492 (1970)

37. KAUTZKY, R. und ZÜLICH, K. J. — Neurologisch-neurochirurgische Röntgendiagnostik und andere Methoden zur Erkennung intrakranieller Erkrankungen, Springer Verlag Berlin, Göttingen, Heidelberg (1955)

38. KYRIELEIS, W. — Augensymptome bei Nervenkrankheiten, Verlag Walter de Gruyter, Berlin (1954)

39. LAUSBERG, G. et al. — Misdiagnosis - cerebral form of multiple sclerosis, in: Advances in Neurosurg. 2, 169 - 182 (eds. KLUG, W., BROCK, M., KLINGER, M., SPOERRI, O.) Springer Verlag Berlin, Heidelberg, New York (1975)

40. LESSELL, S., FERRIS, E. J., FELDMANN, R. G. and HOYT, W. F. — Brain stem arteriovenous malformations, Arch. Ophthalmol. 86, 255 - 259 (1971)

41. MARBURG, O. — Hirntumoren und multiple Sklerose, ein Beitrag zur Kenntnis der lokalisierten Form der multiplen Sklerose im Gehirn, Dtsch. Zeitschr. für Nervenheilkunde 68, 27 - 39 (1921)

42. MARBURG, O. — Multiple Sklerose in: Handbuch der Neurologie Bd. XII von BUMKE - FOERSTER, Springer Verlag Berlin (1936)

43. MERREM, G. — Lehrbuch der Neurochirurgie, VEB Verlag Volk und Gesundheit Berlin 3. Auflage (1970)

44. MEYER, G. — Die Encephalomyelitis disseminata (auch multiple Sklerose genannt), Fortschritte der Med. 91, 611 - 615 (1973)

45. MEYER-RIENECKER, H. J.
OLISCHER, R. M.
Aspekte der diagnostischen Kriterien und Klassifikation der multiplen Sklerose, Fortschr. Neurol. Psychiat. 42, 389 - 422 (1974)

46. MÜLLER, E.
Die multiple Sklerose des Gehirns und Rückenmarks, Jena, G. Fischer (1904)

47. MUMENTHALER, M.
Die multiple Sklerose, Diagnose und Differentialdiagnose, Praxis 15, 514 - 517 (1967)

48. OESTERREICH, K.
Zur Differentialdiagnose zwischen multipler Sklerose und Rückenmarks- bzw. Hirntumoren, Med. Welt 21, 1675 - 1693 (1962)

49. OLIVECRONA, H.
Die parasagittalen Meningeome, Thieme Verlag Leipzig (1934)

50. OPPENHEIM, H.
Der Formenreichtum der multiplen Sklerose, Dtsch. Zeitschr. Nervenheilkunde 52, 169 - 239 (1905)

51. PAYK, Th. R.
Iatrogene Schäden in der Neurologie, Fortschr. Neurol. Psychiatr. 42, 97 - 111 (1974)

52. PETTE, H.
Sklerose (multiple Sklerose), Neue Dtsch. Klinik 9, 761 - 798 (1932)

53. PETTE, H.
Die akut entzündlichen Erkrankungen des Nervensystems, Thieme Verlag Leipzig (1942)

54. PUTNAM, T. J.
Evidences of vascular occlusion in multiple sclerosis and "Encephalomyelitis", Arch. Neurol. Psychiatr. (Chicago) 37, 1298 (1937)

55. PUTNAM, T. J. — Multiple Sclerosis, Arch. Neurol. Psychiatr. (Chicago) 40, 806 (1938)

56. RAYMOND, W., GIZE, and MISHKIN, F. S. — Brain scans in multiple sclerosis, Radiology 97, 297 - 299 (1970)

57. REISNER, H. — Multiple Sklerose als Fehldiagnose (Erwiderungen auf die Bemerkungen von Dr. Werner Schupien), Wiener Klin. Wochenschr. 69, 415 (1957)

58. RENNERT, H. — Zitat nach Oesterreich (1962)

59. RENNERT, H. — Zur Differentialdiagnose Spinaltumor - multiple Sklerose, Psychiatrie, Neurol. u. Medizinische Psychologie 2, 353 - 363 (1950)

60. RENNERT, H. — Weiteres zur Differentialdiagnose Spinaltumor - multiple Sklerose (unter besonderer Berücksichtigung des Auftretens von Remissionen und supraläsionellen Störungen bei Spinaltumoren), Psych., Neurol. u. Med. Psychol. 5, 414 - 422 (1953)

61. RINTELEN, F. — Zum Wesen und zur Differentialdiagnose der "Retrobulbärneuritis" bei multipler Sklerose, Ophthalmologica 167, 100 - 113 (1973)

62. SARKARI, N. B. S. and BICKERSTAFF, E. R. — Relapses and remissions in brain stem tumors, Brit. Med. Journal 2, 21 - 23 (1969)

63. SCHALTENBRAND — Die multiple Sklerose des Menschen, Leipzig, Georg Thieme (1943)

64. SCHEID, W. — Lehrbuch der Neurologie, Thieme Verlag Stuttgart (1968)

65. SCHIEFER, W. und KAZNER, E. — Klinische Echo-Encephalographie Springer Verlag Berlin, Heidelberg, New York (1967)

66. SCHIEFER, W. — "Multiple Sklerose" als Fehldiagnose aus neurochirurgischer Sicht, in: BRONISCH F. W.: Multiple Sklerose, Ferdinand Enke Verlag Stuttgart (1975)

67. SCHRADER, A. — Differentialdiagnose der multiplen Sklerose, in: BODECHTEL, G.: Differentialdiagnose neurologischer Krankheitsbilder, Stuttgart Thieme Verlag (1958)

68. SCHRADER, A. — Zur Klinik und Therapie der multiplen Sklerose, Wiener Med. Wochenschrift 10, 129 - 134 (1972)

69. SCHRADER, A. und STOCKDORF, O. — Diagnostische und pathologische Aspekte der multiplen Sklerose, Klin. Wochenschr. 47, 501 - 507 (1969)

70. SCHRADER, A. und WEISE, A. — Kasuistischer Beitrag zur Differentialdiagnose zwischen spinaler Erscheinungsform der multiplen Sklerose und Rückenmarkstumor, Nervenarzt 22, 447 - 451 (1951)

71. SCHRADER, A. — Die multiple Sklerose, in: Handbuch der Inneren Medizin Bd. V/2, v. BERGMANN, FREY, G., SCHWIEGK, W., Springer Verlag Berlin, Göttingen, Heidelberg 649 - 740 (1953)

72. STEINER, G. — Multiple Sklerose. Ihre Ätiologie, Pathologie, Pathogenese und Therapie. Springer Verlag Berlin, Göttingen, Heidelberg (1962)

73. STRÖTKER, H. — Quantitative morphologisch-klinische Studien an 25 Fällen von chronischer multipler Sklerose, Inauguraldissertation Göttingen (1968)

74. STRÜMPELL, A. — Über die diffuse Hirnsklerose Archiv Psychiatr. Nervenkr. 9, 268 (1879)

75. SUNDER - PLASSMANN, P. — Neurochirurgischer Beitrag zur "multiplen Sklerose", Bruns Beitr. zur Klin. Chir. 181, 337 - 346 (1951)

76. TÖNNIS, W. und SCHIEFER, W. — Die Bedeutung der Serienangiographie für die Artdiagnose der Hirngeschwülste, Fortschr. Röntgenstr. 81, 616 (1954)

77. VERBIEST, H. — Arteriovenous aneurysms of the posterior fossa; Analysis of six cases, Acta Neurochir. (Wien) 9, 171 - 195 (1961)

78. WALDBAUR, H. und SCHIEFER, W. — Bedeutung und Möglichkeiten der Frühdiagnose von Hirngeschwülsten, Mat. Med. Nordmark 27/1-2 (1975)

79. WHITE, H. H. — Brainstem tumours occuring in adults, Neurol. 13, 292 - 300 (1963)

80. WIECK, H. H. — Ein als Encephalomyelitis disseminata verkannter Hirntumor Med. Welt 1, 975 - 976 (1964)

81. WILCKE, O. — Isotopendiagnostik in der Neurochirurgie, Acta Neurochirurgica/Supplementum XV Springer Verlag Wien, New York (1966)

82. WISPLINGHOFF, K. P. — "Multiple Sklerose" als Fehldiagnose bei intrakraniellen, raumbeengenden Prozessen, Inauguraldissertation Köln (1968)

83. WÜTHRICH, R. und KÄPPELI, F. — Diagnose und diagnostische Irrtümer bei der multiplen Sklerose, Schweizer Med. Wochenschr. 99, 1460 - 1464 (1969)

84. ZÜLCH, K. J. — Pathologische Anatomie der raumbeengenden intrakraniellen Prozesse, Springer Verlag Berlin, Göttingen, Heidelberg (1956)

85. ZÜLCH, K. J. — Die Hirngeschwülste, Verlag Joh. Ambros. Barth, Leipzig (1958)

LEBENSLAUF

Personalien:	Günther Strobl geb. 10. Juni 1949 in München Staatsangehörigkeit: deutsch verheiratet Eltern: Erich Strobl, Regierungsamtmann Irmgard Strobl, geb. Pavel
Ausbildung:	1955 bis 1960 Volksschule in München 1960 bis 1969 humanistisches Musik-gymnasium der Regensburger Domspatzen 1969 Abitur WS 1969 Studium der Rechte an der Universität München SS 1970 Immatrikulation an der Universität Erlangen-Nürnberg Studienfach Medizin 1971 Vorphysikum in Erlangen 1973 Physikum in Erlangen 1976 Staatsexamen in Erlangen